Aus der pathologisch-anatomischen Anstalt der Universität Basel.

BEITRAG ZUR KENNTNIS DER CYSTISCHEN PANKREASTUMOREN

INAUGURAL-DISSERTATION

ZUR

ERLANGUNG DER DOKTORWÜRDE

IN DER

MEDIZIN, CHIRURGIE UND GEBURTSHILFE

DER HOHEN MEDIZINISCHEN FACULTÄT

DER

UNIVERSITÄT BASEL

VORGELEGT VON

ALBERT ADOLF WYSS

PRACT. ARZT

I. ASSISTENZARZT AN DER UNIVERSITÆTS-AUGENKLINIK BASEL.

BIEL

BUCHDRUCKEREI W. GASSMANN

1904.

Aus der pathologisch-anatomischen Anstalt der Universität Basel.

BEITRAG ZUR KENNTNIS DER CYSTISCHEN PANKREASTUMOREN

INAUGURAL-DISSERTATION

ZUR

ERLANGUNG DER DOKTORWÜRDE

IN DER

MEDIZIN, CHIRURGIE UND GEBURTSHILFE

DER HOHEN MEDIZINISCHEN FACULTÄT

DER

UNIVERSITÄT BASEL

VORGELEGT VON

ALBERT ADOLF WYSS

Pract. Arzt

I. Assistenzarzt an der Universitäts-Augenklinik Basel.

1903—1904.

Meinen

Lieben Eltern

in Dankbarkeit

gewidmet.

Das Pankreas gehörte bis vor wenigen Jahrzehnten zu denjenigen Organen des menschlichen Körpers, die in physiologischer, klinischer und pathologisch-anatomischer Hinsicht am wenigsten bekannt waren.

„On connaît peu les maladies du pancréas, on ne les recherche pas", sagt *Arnozan* im „Dictionnaire Déchambre" über das Pankreas. Auch *Dieckhoff* sagt noch im Jahre 1895 in seinen „Beiträgen zur pathologischen Anatomie des Pankreas": „Unter den menschlichen Organen giebt es eine Anzahl, die in pathologisch-anatomischer Hinsicht lange Zeit etwas vernachlässigt sind, wozu neben Nebennieren und Hypophyse auch das Pankreas gehört."

Jedoch war das Organ schon *Galen* bekannt und er bezeichnete es mit dem Namen Pankreas.

Der Erste der etwas Positives in Bezug auf die Physiologie dieses Organs fand war *Claude Bernard.*

Einen nicht geringen Aufschwung in der Erforschung der pathologischen Veränderungen des Pankreas haben wir erst in neuerer Zeit vor allem den Chirurgen zu verdanken.

Gussenbauer hat zum ersten Mal eine Pankreascyste diagnostiziert und operiert.

In pathologisch-anatomischer Hinsicht waren es *v. Rokitanski, Virchow, Klebs, Friedreich*, in neuester Zeit *Dieckhoff*, die bahnbrechend wirkten.

Die beiden ausführlichen Werke von *Körte* und *Oser* geben ein vollständiges Bild der bis jetzt bekannten Pathologie und Chirurgie des Pankreas. Die langsame Entwicklung unseres Wissens über die Pathologie dieses Organs mag in der relativ seltenen Erkrankung desselben ihren Grund haben. In dieser Hinsicht erwähne ich:

Hugo Rohde, der die Sektionsprotokolle des Kieler pathologischen Instituts von 1873—1889 incl. nachsah und bei einer Gesamtzahl von 5952 Sektionen 234 Mal pathologische Veränderungen meist leichterer Art des Pankreas fand. Ferner *W. Hale White*, welcher berichtet, dass unter 6708 Sektionen, die in Guy's Hospital

in den Jahren 1884—1897 vorgenommen wurden, 142 Mal Pankreaserkrankungen, = 2 %, vorkamen; darunter befanden sich 3 Cysten und ein Echinococcus.

Nach *Körte* wurden bei einer Gesamtzahl von 3018 Sektionen, die im Zeitraum von 3 Jahren im Krankenhaus am Urban gemacht wurden, nur 79 Pankreasaffektionen gefunden.

Wir haben es in dem Falle, welcher den Ausgangspunkt dieser Arbeit bildet, mit einer Geschwulstbildung im Pankreas zu tun. Wir beschränken uns daher im Folgenden darauf, zunächst einen Ueberblick über die unter diesen Gesichtspunkt fallenden krankhaften Veränderungen zu geben, da die Besprechung der übrigen Krankheiten des Pankreas den Rahmen unserer Arbeit überschreiten würde.

Im Pankreas kommen wie in allen andern drüsigen Organen gutartige und bösartige Tumoren vor. Erstere sind überaus selten, und das rechtfertigt auch die ausführliche Mitteilung eines einzelnen Falles dieser Art, das mögen auch die folgenden Angaben beweisen. So sagt *Dieckhoff*:

„Die gutartigen Neubildungen des Pankreas gehören so sehr zu den Seltenheiten, dass sie in den meisten Lehrbüchern der pathologischen Anatomie (Orth und Ziegler) mit Stillschweigen übergangen werden".

Kaufmann sagt: „Gutartige Geschwülste des Pankreas sind selten. Es kommen Lipome, Myxome, Chondrome vor. Auch Cystadenome mit eiweisshaltigem Inhalt ohne spezifische Bestandteile des Pankreas werden beobachtet," und führt weiter eine Beobachtung an, wo ein papilläres Cystadenom bei einer 42jährigen Frau zum Teil eine krebsartige Umwandlung zeigte; „das Cystom war fast faustgross und sass, sich teilweise in die Milz hineindrängend, in der *Cauda pancreatis.*"

Nach *Friedreich* beziehen sich unsere Kenntnisse über die Geschwülste des Pankreas fast ausschliesslich auf krebshafte Bildungen, welche unter allen die Bauchspeicheldrüse betreffenden heteroplastischen Tumoren weitaus am meisten sich ereignen. Diese Ansicht besteht noch heutzutage.

Boldt, der die Beobachtungen der Pankreaserkrankungen aus den Jahren 1842—1882 gesammelt hat, fand im Ganzen 56 Fälle von Pankreasgeschwülsten, dabei handelt es sich 53 Mal um Carcinom, 3 Mal um Sarkom.

Biach fand unter 23,611 Sektionen 2005 Carninome, darunter 29 Pankreascarcinome.

Segré fand, dass im Verlaufe von 19 Jahren im Ospedale maggiore in Mailand bei 11,500 Sektionen 131 Mal Pankreastumoren sich vorfanden, und zwar waren es 127 Carcinome, 2 Sarkome und nur 2 Cysten; nicht einmal diese zwei Fälle waren Cystadenome. Unter den Carcinomen findet man die verschiedensten Arten, natürlich auch Adenocarcinome, jedoch ist die am häufigsten gefundene Form der Scirrhus. Was den Sitz anbetrifft, so ist der Kopf des Organs die bevorzugte Stelle der carcinomatösen Erkrankung.

Eine andere bösartige Geschwulstform, die nun in Betracht kommt, ist das Sarkom. Jedoch ist das primäre Sarkom des Pankreas eine so seltene Erkrankung, dass die meisten Lehrbücher der pathologischen Anatomie *Birch-Hirschfeld*, *Kaufmann*, *Ziegler*, *Schmaus*, dasselbe nur ganz kurz erwähnen. Die Seltenheit des Sarkoms geht aus den oben angeführten statistischen Angaben ebenfalls hervor.

Mit diesen kurzen Angaben schliessen wir die Betrachtungen über die bösartigen Geschwülste ab und gehen zu den gutartigen, wie erwähnt noch viel selteneren Neubildungen des Pankreas über. Hier kommen in Betracht die Myome, Lipome, Chondrome, dann die Adenome, die Cysten und die echten cystischen Neubildungen (Cystadenome).

Die ersten drei, Lipome, Myome, Chondrome, sind so äusserst selten, dass wir sie nicht zum Gegenstand einer besondern Erörterung machen können. Was das reine Adenom anbetrifft, so können wir schon hier sagen, dass diese Tumorart auch zu den seltensten Neubildungen dieses Organs gehört.

Die cystischen Erkrankungen des Pankreas sind noch bis vor kurzer Zeit ebenfalls zu ganz seltenen Vorkommnissen gerechnet worden. Erst mit dem Aufschwung, den die Chirurgie in den letzten Decennien genommen hat, haben wir einen bessern Begriff von diesen pathologischen Verhältnissen bekommen.

Früher waren es zumeist zufällige Befunde, die den pathologischen Anatomen begegneten.

Hale White fand unter 6708 Sektionen 3 Mal Cysten des Pankreas, wovon eine Echinococcuscyste. *Segré* bei 11,500 Sektionen nur 2 Cysten dieses Organs.

Gussenbauer war der erste, der im Jahre 1882 eine Pancreascyste intra vitam diagnosticierte und dann operierte. Wir erinnern hier an die Schwierigkeiten der diagnostischen Feststellung von Pancreascysten. Verwechslung mit allen möglichen abdominellen Geschwülsten kommt vor. Es sind das Orarialcystome, Lebercysten, Ausdehnung der Gallenblase, Nebennierencysten, Nierentumoren mit flüssigem Inhalt, Mesenterialcysten, Netzcysten, Cysten der Milz und schliesslich des retroperitonealen Gewebes.

In pathologisch anatomischer Hinsicht werden nun die Pankreascyten von vielen Autoren, auch von *Virchow*, als Retentionscysten aufgefasst. In den neuern Arbeiten von *Tilger* und *Dieckhoff*, welche letztern Beide viel zur Kenntnis der pathologischen Anatomie des Pankreas beigetragen haben, ebenfalls. *Senn* vertritt auf Grundlage von Tierexperimenten die Ansicht, dass die Sekretretention nicht die alleinige Ursache der Cystenbildung sei. Der Hauptgrund für die Sekretretention besteht nach Dieckhoff und Tilger in der indurativen Pankreatitis, obschon auch Fälle von Sekretretention infolge von Obturation der Ausführungsgänge durch Compression angeführt werden, wobei das ursächliche Moment in Geschwulstbildungen in den Nachbarorganen liegt.

Von anderer Seite werden traumatische Einflüsse als ursächliches Moment bei der Entstehung von Pankreascysten geltend gemacht. Diese letztere Art der Entstehung ist vorläufig noch nicht klar, da sehr wenig anatomische Untersuchungen dieser Cystenart vorliegen. *Körte* erwähnt nur die Fälle *Ledentu* und *Richardson.*

Hier sind auch die sogenannten haemorrhagischen Cysten zu erwähnen, so genannt wegen dem blutigen Inhalt, die aufgefasst werden, etweder als Hæmatome, entstanden durch Blutungen in schon vorhandene Cysten, oder als apoplectische Cysten, die durch Blutungen in das erweichte Pankreasgewebe zu stande kommen. *Baudach* schliesst sich letzterer Ansicht an.

Dieselbe Entstehungsweise nimmt auch neuerdings *Rasumowsky* an, indem er die Ueberzeugung ausspricht, dass viele der hæmorrhagischen Pankreacysten einer Pankreasapoplexie die Entstehung verdanken. Tilger und Dieckhoff sind der Ansicht, dass die Blutung nur als secundäres Moment in Betracht komme, das heisst, dass durch irgend eine Ursache eine Blutung in einen präformierten Cystenraum erfolge.

Was nun die Formen der Pankreascysten anbelangt, so spricht *Virchow* von einer *Ranula pancreatica*, als einer rosenkranzartigen Dilatation des ganzen Ductus Wirsungianus, zu stande gekommen infolge einer Verengerung des Ausführungsganges in der Nähe der Vaterschen Papille. Kommt es dagegen infolge von irgend einer Erkrankung zur Verengerung der kleinen Gänge innerhalb der Acini, so entstehen multiple kleine Cystchen, nach *Klebs acne pancreatica* genannt. Durch partielle cystische Erweiterungen des Ductus Wirsungianus entstehen die grössten Säcke meist von kugliger Form. Diese Cysten können die Grösse eines Kindskopfes erreichen.

In vielen Fällen handelt es sich um die Entwicklung einer einzelnen Cyste und zwar betrifft es nach *Martin* gewöhnlich den Kopf des Pankreas. In andern Fällen sind mehrere Cysten vorhanden in demselben Pankreas; ja es kommen Fälle von cystischer Umwandlung der ganzen Drüse vor, wo letztere dann in eine polycystische Masse verwandelt ist. Die Fälle von *Hartmann* und *P. Lazarus* (Fall X), wo alle Teile der Drüse von zahlreichen Cysten, die teils über die Oberfläche des Organs prominieren, teils disseminiert in der Tiefe des Pankreasgewebes verborgen liegen, durchsetzt sind. Die Grösse dieser Cysten variirt von Stecknadelkopf- bis Bohnengrösse.

Der Inhalt des Pankreascysten, der in Menge wie in Farbe, wie in Beschaffenheit ganz erheblich differieren kann, ist von *Körte* folgendermassen definiert:

„Als charakteristisch für Pankreascysten ist eine sanguinolent gefärbte rötlich braune bis schwarze Flüssigkeit, von leicht schleimiger Beschaffenheit, alkalisch, reich an Eiweissstoffen, mit einem spezifischen Gewicht von 1010 – 1020, anzusehen; häufig finden sich Fermente darin und sichern, wenn sie deutlich nachweisbar sind, die Diagnose. Ihre Abwesenheit lässt jedoch keinen Schluss gegen die pancreatische Natur der fraglichen Cyste zu.“

Nach *Moynihan* enthalten grosse Pankreascysten in ihrem flüssigen Inhalt meist Eiweiss, Mucin und Harnsäure, häufig auch Cholestearin, dann verschiedene Fermente.

Die Cystenwand besteht gewöhnlich aus einem fibrösen, compacten, zellenarmen Bindegewebe. Dieselbe ist verschieden dick, entweder ganz dünn 2 – 4 mm., oder in einzelnen Fällen sehr dick bis zu 3 cm. In den meisten Fällen ist dieselbe mit Cylinderepithel bekleidet. Körte rechnet die Fälle, *Martin*, *Zweifel*, *Bozeman*,

hierher, dazu käme noch der Fall von *Léjoine* und *Milanoff*; in andern ist die Wand der Hauptcyste glatt und nur die Wände der Nebencysten mit Epithel bekleidet; hieher gehören die Fälle von *Riedel, von Petrykowsky, Zeemann und Oser, Rotgans, Poncet, Heinricius I.*

In noch andern Fällen zeigt die Innenfläche der Wand kammartig vorspringende Leisten und Septen, hierher gehört der Fall *Salzer*. Auch im Falle *Baudach* ziehen Septen und Leisten mit kolbigen Ausläufern, mit deutlichem Epithelüberzuge von einer Wand zur andern; dazu käme der Fall *Thiroloix-du Pasquier*, wo die Innenfläche der kleinen Höhlen Stränge und unvollkommene Abteilungen zeigt.

In den Fällen von *Kootz, Ludolph I, Zukowsky, Riedel, Fitz* und *Stark* wurden mit Epithel bekleidete papilläre Excrescenzen gefunden.

Im Falle *Keitler* springen von der Cystenwand her dendritisch verzweigte Ausläufer vor, die von einem hohen stellenweise unregelmässigen Cylinderepithel bekleidet sind, und durch ein gefässarmes Bindegewebe gestützt werden.

Im Falle *Zweifel* ist die Innenfläche der Cystenwand in kleine Runzeln gefaltet von leicht graurötlicher Farbe; an einzelnen Stellen der Wand erheben sich verzweigte, dünne Kämme, wahrscheinlich Reste von frühern, die Cyste in mehrere Fächer teilenden Zwischenwänden.

Im Falle *Zeemann* und *Oser* sitzen der Hauptcystenwand bis hühnereigrosse, flachkuglige, an der Oberfläche gelappte Bildungen auf, die aus kleinen Nebencysten bestehen.

Indem wir den Ausführungen von *Körte* folgen teilen wir die Pankreascysten ein wie folgt:

I. Retentionscysten; hier kommen in Betracht:

a) Die Retentionscysten des Ausführungsganges im Sinne *Virchows*, unter dem Bilde der *Ranula pancreatica.*

b) Diejenigen Cysten, die in Folge der Verengerung der intraacinösen Gänge entstehen. Nach *Klebs Acne pancreatica* genannt.

c) Kann man die durch partielle cystische Erweiterungen des Ductus Wirsungianus entstandenen *grossen Cysten von kugliger Form* in eine besondere Gruppe zusammenfassen.

II. **Proliferationscysten** des Pankreasgewebes, das heisst *echte Neubildungen,* die in sich selbst die Tätigkeit des Weiterwachstums bergen; hierher gehören die *Cystadenome, das Epithelioma-cysticum.*

III. **Pseudocysten** des Pankreas die von entzündlichen oder traumatischen Affektionen herrühren und sich hauptsächlich als Cysten des Omentum majus darstellen.

VI. Ist man nun der Ansicht, dass die *hæmorrhagischen Cysten* als primäres ursächliches Moment eine Blutung haben, so kann man auch eine spezielle Gruppe für haemorrhagische Cysten aufstellen; oder aber man betrachtet die Blutung als sekundäres Vorkommnis in eine bereits präformierte Höhle, dann ist es auch nicht notwendig, hier eine besondere Gruppierung vorzunehmen, da selbstverständlich eine Blutung aus irgend einer Ursache auch in den schon vorher als Retentions- und Proliferationscysten bezeichneten Kategorien eintreten kann.

V. Kann man eine besondere Gruppierung vornehmen für Cysten, die in andern Neubildungen durch Erweichung entstehen, oder bei Abscessbildungen; diese letztern sind aber nicht als wahre cystische Geschwülste anzusehen.

Wir wollen uns in der vorliegenden Arbeit speziell mit den *Proliferationscysten oder Cystadenomen* beschäftigen.

Nicht alle die Fälle, wo die Innenfläche der Hauptcyste oder der Nebencysten mit Epithel ausgekleidet ist, gehören zu den echten Geschwülsten, weil die Retentionscysten, welche mit Epithel ausgekleidet sind, zwar durch Flüssigkeitszunahme, aber nicht durch Proliferation sich zu vergrössern vermögen.

Beide Arten von cystischer Bildung, die Retentionscysten und die echten cystischen Geschwülste, haben das gemein, dass sie scharf gegen ihre Umgebung abgegrenzt sind.

Retentionscysten sind nun noch relatif häufig im Vergleich zu den Cystadenomen. Zu letzern müssen wir auch unsern Fall rechnen.

Es handelt sich um eine Geschwulst im Pankreas einer im pathologisch-anatomischen Institut zu Basel sezierten 59jährigen Frau.

Ich lasse zunächst die Krankengeschichte folgen:

Frau K., Fabrikarbeiterin aus Baden trat am 17. Sept. 1902, in die medizinische Abteilung des Bürgerspitals in Basel ein.

Anamnese: Vater an unbekannter Krankheit gestorben. Die Mutter starb im Puerperium. Ein Bruder der Patientin lebt und ist gesund. Eine Schwester ist an Influenza gestorben; 2 andere Schwestern der Patientin sind gestorben, die eine mit $^1/_2$, die andere mit $5^3/_4$ Jahren. 2 Kinder der Patientin sind mit $^1/_4$ und $^3/_4$ Jahren an Hirnschlag gestorben.

Frühere Krankheiten: Patientin hat mit 12 Jahren ein Nervenfieber (Typhus abdominalis?) durchgemacht. Vom 37.—52. Jahre litt dieselbe an rheumatischen Schmerzen. Vor einem Jahr stellte sich ein Katarrh mit Husten, wenig Auswurf, Nachtschweiss und Stechen auf der linken Seite ein. Die jetzige Krankheit begann vor $^1/_2$ Jahr mit zeitweiligem Herzklopfen, das aber immer wieder aufhörte, ohne dass ärztliche Hilfe in Anspruch genommen werden musste. Vor ca. 5 Wochen wurde das Herzklopfen heftiger und hielt auch an bei vollkommen ruhigem Verhalten der Patientin; dabei häufig Engigkeitsgefühl, etwas Husten ohne Auswurf. Patientin wurde durch das Herzklopfen oft im Schlafe gestört. Seit etwa einem Monat trat starke Schwellung der Füsse und Unterschenkel der Patientin ein; weder Kopfweh, noch Schwindel, noch Ohrensausen, keine Anfälle von Engigkeit und Beklemmung; Appetit mässig. Patientin ist eher zur Verstopfung geneigt; Harnlassen ohne Beschwerden. Die Periode ist seit dem 59 Jahre ausgeblieben.

Status præsens: Schlecht genährte ältere Frau. Haut und Conjunctivæ blass, Pupillen, beidseits gleich weit, reagieren prompt. Die Zunge ist dick weisslich belegt. Mässig grosse, etwas harte Struma, namentlich die Teile hinter den Schlüsselbeinen; die Halsvenen sind erweitert und stark gefüllt. Die Atmung ist sehr angestrengt. Der Thorax ist fassförmig tief, die Supraclaviculargruben sind beidseits tief eingesunken.

Lungenbefund: Grenze vorn rechts an der VI. Rippe, unterer Rand wenig verschieblich. Der Schall ist vorn beidseits laut und tief; die Atmung vorn beidseits vesiculär. Grenze hinten beidseits am XI. Dornfortsatz und verschieblich; Schall beidseits laut und tief, die Atmung beidseits vesiculär. Hinten rechts ganz vereinzelte mittelblasige, nicht klingende Rasselgeräusche.

Herz: Der Spitzenstoss ist nicht scharf zu lokalisieren; die ganze vordere Thoraxwand wird erschüttert. Die Pulsation ist am stärksten links vom Sternum, bis in die vordere Axillarlinie, doch auch im VIII. J. C. in der Axillarlinie noch wahrnehmbar; rechts

vom Sternum, ebenso im Epigastrium noch Pulsation spürbar. Die absolute Herzdämpfung lokalisiert sich an der V. Rippe, am linken Sternalrand und zwei fingerbreit ausserhalb der Mamilla. Die relative Herzdämpfung beginnt an der III. Rippe, daumenbreit vom rechten Sternalrand und in der vordern Axillarlinie. Die Herzaktion ist sehr erregt, *160*, und unregslmässig. Der I. Ton an der Spitze ist sehr laut mit einem leisen systolischen Geräusch. An der Aorta und Pulmonalis unreiner I Ton; II Pulmonalton lauter als der II Aortenton. An der Tricuspidalis ein lauter unreiner I Ton und ein lauter II Ton. Puls unregelmässig, an der Radialis 100, an der Herzspitze 160. Arterien geschlängelt und rigid.

Die *Leberdämpfung* beginnt fingerbreit unterhalb des Rippenbogens und fingerbreit oberhalb des Nabels.

Die *Milzdämpfung* ist nicht vergrössert.

Das *Abdomen* ist ein wenig aufgetrieben; das Colon transversum stark aufgebläht, nirgends druckempfindlich. Die Patellarreflexe sind lebhaft. Geringe Oedeme beidseits in der Knöchelgegend.

Therapie: Eisblase auf Herzgegend, mixtura solvens.

22. IX. 02. Patientin fühlt sich im ganzen wohler; Herzaktion regelmässiger; Puls an der Spitze 140, an der Radialis 112; ziemlich viel Husten.

23. IX. 03. Schmerzen auf der Brust; am obern Rand der Herzdämpfung feinblasige Rasselgeräusche.

26. IX. 03. Puls an der Spitze 162, an der Radialis 132, sehr kleiner Radialispuls.

Mixtura coffeini 3 : 2000.

30. IX. 3. Puls verschwindet bei der Inspiration meist ganz, bei der Expiration unregelmässige und frequente Contractionen.

Infus. digital 1,5 : 200.0.

Senfteig.

Mixtura solvens cum morph.

2. X. 3. Sehr viel Husten und Engigkeit.

4. X. 03. Exitus letalis.

Todesursache: *Insufficiencia cordis.*

Hinweise auf das Bestehen einer Pankreasgeschwulst finden sich, wie wir sehen, nicht in der Krankengeschichte. Nach dem Sektionsbefund dürfte das nicht auffallend erscheinen.

Sektionsbericht. Nr. 347

4. Oktober 1902

über Frau K., geboren 1843, gestorben am 4. Oktober 1902.

Die klinische Diagnose lautete: *Arteriosklerosis, Degeneratio cordis, Bronchitis chronica.*

Weibliche Leiche von mässigem Ernährungszustand, Oedeme beider Unterschenkel und Füsse, sowie der rechten Hand. Totenstarre der untern Extremitäten, weniger der obern. Spärlicher Panniculus adiposus. Muskulatur braunrot, feucht. Bei der Eröffnung des Thorax enthält die linke Pleurahöhle ca. 130 cm^3 einer braunroten trüben Flüssigkeit. Die linke Lunge zeigt an der Spitze leicht lösliche Verwachsungen. Die rechte Lunge ist in ihrer ganzen Ausdehnung mit der Pleura costalis adhaerent.

Aus dem Herzbeutel entleert sich bei der Eröffnung ca. 50 cm^3 einer trüben, rötlichen Flüssigkeit. Das Herz ist sehr gross von teigiger Consistenz; rechter Ventrikel und rechtes Atrium sind sehr gross. Bei der Eröffnung des linken Ventrikels und Atriums entleert sich flüssiges, dunkles Blut; ebenfalls in mässiger Menge aus rechtem Ventrikel und rechtem Vorhof. Bei der Herausnahme des Herzens entleert sich aus Pulmonalis und Venen dickes, flüssiges Blut in Menge. Die Eröffnung der Vena cava inferior zeigt dieselbe für 3 Finger durchgängig. Das rechte Atrium ist weit, die Tricuspidalis für 4 Finger durchgängig; rechter Ventrikel weit, die Recessus zwischen den Trabekeln sind sehr tief, darin sitzen kleine Thromben. Das Foramen ovale ist für die Sonde durchgängig, die Trabekel des rechten Atriums sind gut entwickelt, blassrot. Die Tricuspidalklappe ist verdickt, besonders gegen den freien Rand zu, von gelblicher Farbe. Die Pulmonalis ist 9 cm. weit, die Klappen sind zart, die Intima mit gelben Flecken bedeckt. Die Muskulatur des rechten Ventrikels ist bis 1 cm. dick, an der Spitze jedoch nur 3 mm., von guter Consistenz und hellroter Farbe, auf dem Schnitt blassrot mit gelblicher Streifung.

Der linke Ventrikel enthält Cruor in mässiger Menge. Die Mitralklappe ist für 3 Finger durchgängig, ziemlich diffus verdickt und erweitert. Die Aorta misst 8 cm., ihre Klappen sind diffus verdickt, wenig transparent. Der Aortenanfang zeigt gelbliche Streifen und Flecken, namentlich gegen den Abgang der Coronararterien hin, ihre hintere Wand zeigt eine 20 Centimes-

stück grosse, dreieckige, weissliche derbe Stelle. Die Muskulatur des linken Ventrikels ist blassrot mit weisslichen und gelblichen Streifen. Die Dicke der Ventrikelwand beträgt 12 mm., gegen die Spitze zu nur noch 7 mm. Die Papillarmuskeln sind auf dem Schnitt von hellroter Farbe; die Arteriae coronariae weit mit gelblicher, fleckiger Zeichnung.

Die linke Lunge zeigt an der Spitze eine 2 Frankenstück grosse, runde, narbige Stelle. Der Oberlappen fühlt sich flaumig an, ist von grauroter Farbe und schwarz marmoriert. Der Unterlappen zeigt einen flaumigen Beschlag und ist unten und hinten von blauroter Farbe; diese Stellen sind derb, zum Teil über das Niveau erhaben. In der Interlobärspalte ist die Pleura fleckig trüb, zum Teil diffus blutrot suffundiert. Der Schnitt durch den Oberlappen zeigt denselben von grauroter Farbe, an der Spitze befindet sich eine etwa kirschrote, schwarze, derbe Partie, in welche die Lungenoberfläche hineingezogen ist. Der Oberlappen ist lufthaltig, auf Druck entleert sich eine schaumige, rote Flüssigkeit. Der Unterlappen ist braunrot, auf Druck entleert sich daraus eine rötliche, schaumige Flüssigkeit in grosser Menge. Die Schleimhaut der Bronchien ist gerötet, aus denselben entleert sich ebenfalls eine rote Flüssigkeit.

Die rechte Lunge ist gross, an der Spitze mit stark 1 Frankenstück grosser narbig eingezogener Stelle von grauroter Farbe. In der Pleura pulmonalis sind zahlreiche rote nicht abwaschbare Flecken zu sehen. Der Schnitt durch den Oberlappen ist von grauroter Farbe und zeigt an der Spitze eine kirschkerngrosse, schwarze Partie mit strahlenförmigen, derben Bindegewebszügen. Auf Druck entleert sich schaumige rote Flüssigkeit in mässiger Menge. Im überall lufthaltigen Unterlappen zeigt der Schnitt kleinere Gefässäste mit braunen Pfröpfen. Die Bronchialdrüsen sind anthracotisch derb und vergrössert.

Halsorgane: Pharynx mit blauroter Mucosa, die Tonsillen zeigen ausgeprägte Crypten. Die Schleimhaut des Oesophagus ist gerötet mit weissen circumscripten, über das Niveau emporragenden Flecken. Die Mucosa von Larynx und Trachea ist von gelblicher Farbe. Die beiden Lappen der glandula Thyreoidea sind stark hühnereigross und zeigen auf dem Schnitt bis kirschgrosse braune und gelbe Stellen von glatter Schnittfläche; nur in geringer Ausdehnung zeigt sich die lappenförmige normale Zeichnung. Die

Drüsen der Bifurcation sind kirschgross und schwarz auf dem Schnitt. An einer Stelle des rechten Hauptbronchus ist die Mucosa von schwarzer Farbe, hervorgerufen durch das Einwachsen einer anthracotischen Drüse. Aorta wie auch Carotiden zeigen gelbe Flecken.

Das Gehirn zeigt keinerlei pathologischen Befund, die Gefässe an der Basis sind zart ohne arteriosklerotische Veränderungen.

Bauchsitus: Das Netz liegt vor in ziemlicher Ausdehnung und enthält wenig orangefarbenes Fett. Das Colon transversum ist kleinfingerdick; unterhalb des Rippenbogens nach links liegt der contrahierte Magen. Die Leber überragt den Rippenbogen um 2 Finger breit und zeigt eine dem Rippenbogen entsprechende querverlaufende Furche. Die Dünndarmschlingen liegen im kleinen Becken und sind von braunroter Farbe; der Peritonealüberzug ist feucht und spiegelnd. Die Radix mesenterii ist lang, von schmutzig-orangeroter Farbe. Im kleinen Becken befinden sich ca. 40 cm^3 einer roten wässerigen Flüssigkeit. — Die Milz hat eine Grösse von 13,5 cm. : 8.0 cm. : 5 cm. : 4.0 cm.; ihre Kapsel ist verdickt, an einigen Stellen derb, von weisslicher Farbe; am freien Rand sind einzelne narbige Einziehungen sichtbar, von derber Consistenz. Der Schnitt ist von blauroter Farbe, Follikel und Trabekel gut sichtbar. Der Magen ist contrahiert schlauchförmig und enthält eine mässige Menge einer rötlichen schleimigen Flüssigkeit. Aus dem Duodenum entleert sich eine braunrote Flüssigkeit und aus der Papilla Vateri dunkelbraune Galle. Die Leber ist ziemlich klein von granulierter Oberfläche; am rechten Lappen, gerade an der Grenze gegen den linken, zeigt sich die Oberfläche in der Grösse eines 1-Frankenstückes kuglig vorgewölbt, glatt transparent. An andern Stellen der Vorderfläche beider Lappen zeigen sich einige kleinere ähnliche Gebilde. Die Gallenblase enthält dunkelbraune flüssige Galle. Die Schnittfläche durch die Leber ist von braungelber Farbe; die Acini sind ziemlich klein, deutlich sichtbar von braungelber Farbe; der Schnitt knirscht. Ein Schnitt durch die erwähnten hervorgewölbten Stellen zeigt eine circumscripte Höhlung mit weisslicher Wand und wenig, klarem flüssigem Inhalt; die Gefässe sind weit. Die Mucosa des Magens ist gefaltet, mit zahlreichen, roten, nicht abwaschbaren Flecken bedekt; ebenso ist die Mucosa des Duodenum stark gerötet. Die linke Nebenniere ist von guter Consistenz mit gelber Rinde und braunem Mark. Die Schleimhaut des Darmes zeigt eine braunrötliche Farbe und ist mit Schleim bedekt; sonst

nichts besonders. Die Nieren zeigen eine zum Teil adhärente Kapsel, ihre Oberfläche ist etwas höckerig. Auf dem Schnitt zeigt die Rinde eine graurothe, das Mark eine dunkel braunrote Farbe.

Die Blase enthält dunkelgelben Urin und zeigt eine blasse Mucosa. Der Uterus, mit narbig verwachsenem Muttermund, zeigt keine Portio vaginalis, das Cavum uteri ist leer. Das linke Ovarium ist derb, von weisslicher Farbe und zeigt auf der Oberfläche einige linsengrosse Cysten. Die Mucosa des Rectums ist gerötet. Im Plexus vaginalis stecken dunkelrote Thromben. Die Mucosa des ganzen Darmkanals ist stark gerötet, namentlich im Ileum zeigen sich fleckige, nicht abwaschbare gerötete Stellen.

Die Beschreibung des Pankreas folgt an anderer Stelle.

Die anatomische Diagnose lautet: Degeneratio adiposa, Hypertrophia et Dilatatio cordis, Myocarditis fibrosa, Arteriosklerosis. Bronchitis chronica, Emphysema pulmonum, Oedema pulmonum; Thrombi plexus vaginalis. Embolia lobis inferioris pulmonis dextri. Cyanosis et induratio hepatis renis et lienis. Enteritis hæmorrhagica. Anasarca, *Tumor pankreatis*. Struma gelatinosa.

Todesursache: Insufficientia cordis.

Nähere Beschreibung des Pankreas mit dem Tumor.

A. Macroscopische Beschreibung

dazu Fig. I.

Das Pankreas ist 22 cm. lang, bei einer Höhe von 12 mm.; an der Cauda 4 cm., am Kopfe 5 cm. breit, vollständig frei von Adhärenzen mit den Nachbarorganen.

Vom Caudaende 5 cm. entfernt gegen den obern Rand des Pankreas zu liegt ein Tumor, der sich etwas aus dem obern Contour heraus und nach vorn wölbt, hinten mehr sich in der Begrenzung des Pankreas verlierend. Der Tumor zeigt auf frontalem Durchschnitt eine Breite von 5 cm., eine Höhe von 4,2 cm. und eine Dicke von ca. 4 cm. Die Oberfläche der Geschwulst ist höckerig, die Hervorwölbungen sind linsen- bis mandelgross, von grauröthlicher bis gelber Farbe. Vielfach erscheinen diese Höcker

als wasserhelle durchscheinende Cysten, in einigen sieht man deutlich eine fächerförmige Zeichnung. Die Consistenz des Tumors ist ziemlich derb. Das Relief der Geschwulst geht allmählig, das heisst, ohne scharfe Grenze, in die Nachbarschaft über. Der Durchschnitt zeigt eine ovale Form mit halbrunden Hervorwölbungen des Contours. Der Tumor ist scharf gegen das ihn umgebende Pankreasgewebe abgegrenzt und ragt etwas über das Niveau der Drüse hinaus. Die Schnittfläche im Allgemeinen dicht, feuchtglänzend ist von grauweissen Faserzügen durchzogen. Die Farbe ist graurötlich, fleischig. Auf der Schnittfläche unregelmässig verteilt sind zahlreiche, stecknadelkopf- bis linsengrosse, glattwandige Räume sichtbar.

Die Geschwulst samt dem umgebenden Pankreasgewebe wurde nun in Formalin gehärtet, dann in grosse Stücke, die den Tumor in seinem ganzen Umfange trafen, und in kleinere Stücke zerlegt, endlich in Celloidin eingebettet und geschnitten. Und zwar wurden mit dem Mikrotom wieder Schnitte angelegt, die die Geschwulst in ihrer ganzen Ausdehnung, und noch etwas von dem angrenzenden Drüsengewebe des Pankreas trafen, so dass damit ein sehr schönes Uebersichtsbild der ganzen Durchschnittsfläche des Tumors erzielt wurde, und kleinere Schnitte.

Diese Schnitte wurden nun gefärbt und zwar zum Teil nach van Gieson, zum Teil mit Hæmalaun-Eosin.

Die grossen Schnitte, die durch die ganze Dicke des Tumors gehen, und welche die unregelmässig ovale, gelappte Form des Tumors sehr schön hervortreten lassen, zeigen macroscopisch, dass die Geschwulst von einer ziemlich dicken fibrösen Kapsel umgeben ist, welche dieselbe vollständig von dem umgebenden Drüsengewebe des Pankreas trennt. Von dieser Grenzmembran aus ziehen ebensolche fibröse Streifen septenartig in das Innere des Tumors hinein, denselben anscheinend so in verschiedene Fächer oder Läppchen teilend. Von diesen stärkern Septen gehen dann wieder dünnere Streifen ab in das Innere der Läppchen, dieselben alveolenartig in grössere und kleinere, rundliche, ovale und längliche Räume abteilend.

Diese Räume wechseln ab mit kompakteren Partien, und fast hat es den Anschein, dass diese letztern eher den äussern Teil der Geschwulst bevorzugen, wenigstens trifft das für viele Stellen zu. Blutgefässe sind macroskopisch nicht sichtbar.

Wir können schon aus diesem macroscopischen Verhalten

schliessen, dass es sich um eine von dem sie umgebenden normalen Pankreas und von demselben durch eine eigene Kapsel abgetrennte Geschwulst handelt.

B. Microscopische Beschreibung.

1. Schwache Vergrösserung

Hartnack Objectiv N° 4; Occular N° 2, 80fach

dazu Fig. II.

Bei dieser schwachen Vergrösserung sehen wir nun, dass die Kapsel dem Tumor angehört und denselben von dem umgeben-Pankreas vollständig trennt, so dass der Charakter einer Neubildung hier zweifellos sicher gestellt ist. Ebenso sehen wir, dass die septenartigen Züge, die in das Innere der Geschwulst eindringen, aus einem dichten, fibrillären, an den meisten Stellen sehr kompacten Bindegewebe bestehen. In dieser Kapsel, wie auch in den erwähnten septenartigen Bindegewebszügen treten von Zeit zu Zeit grössere und kleinere, an einzelnen Orten ziemlich dickwandig erscheinende Blutgefässe auf.

Betrachten wir nun die Geschwulst selbst, so sehen wir, dass sie aus einem drüsigen Teil und einem Zwischengewebe besteht. Den ersteren Teil stellen die schon macroscopisch sichtbaren rundlichen, länglichen, ovalen, grössern und kleinern Lumina dar, während das Stroma aus den ebenfalls schon angeführten fibrösen, teilweise septenartigen Strängen besteht, in welche die drüsenartigen Lumina eingelagert sind. Dieses Stroma ist nun an einzelnen Stellen dichter und von wenig Drüsenschläuchen durchsetzt; an andern Orten finden wir dasselbe fast vollständig verschwunden und auf ganz feine Stränge reduziert, so dass wir fast das Bild eines ausgeprägten Lungenemphysems erhalten. In diesem Stroma sehen wir auch an einzelnen Stellen ausführungsgangähnliche Gebilde. An vielen Orten erinnert das Bild an ein Adenom der Mamma, an andern wieder an ein Ovarialcystom, je nachdem die drüsigen Räume oder das bindegewebige Stroma vorherrschen. Die Lumina erscheinen zum grössten Teile leer, teils, und das hauptsächlich die kleinern, von einer zellreichen Masse erfüllt zu sein. Die Begrenzung der alveolenartigen Räume scheint aus einer membrana propria und aus einem auf dieselbe aufgesetzten einschichtigen Epithel zu bestehen.

Das den Tumor direkt umgebende Pankreasgewebe erscheint normal; nur scheinen die zunächst liegenden Partien vielleicht etwas mehr Bindegewebe aufzuweisen, als die vom Tumor weiter entfernten, was durch den Druckreiz des wachsenden Tumors auf das umgebende Gewebe seine Erklärung finden könnte.

2. Starke Vergrösserung

Hartnack Objektiv N° 7, Ocular N° 3, 340fach

dazu Fig. III.

Bei dieser Vergrösserung zeigt sich folgender Befund:

Die Kapsel der Neubildung, so wie die von ihr ausgehenden septenartigen Stränge bestehen aus einem dichten, an vielen Orten gewellten, zum grössten Teil sehr kernarmen Gewebe. An einzelnen Stellen sehen wir kleinzellige Infiltration. Die Blutgefässe, die sehr zahlreich vorhanden sind und in dem erwähnten bindegewebigen Stroma verlaufen, enthalten, wie die an vielen Stellen sichtbaren Capillaren, welche an ihrem Endothel erkennbar sind, reichlich Blutkörperchen.

Das Epithel, das die vorher erwähnten drüsigen Räume auskleidet, erweist sich als ein einschichtiges, aus kubischen und cylindrischen Zellen bestehendes, mit rundem oder ovalem grossem, bläschenförmigem Kern, der in der Mitte der Zelle liegt. An vielen Stellen nimmt dieser Kern fast die ganze Zelle ein, so dass das Protoplasma nur noch als schmaler, blasser Saum sichtbar ist. Je nachdem das Epithel grössere oder kleinere Lumina auskleidet, sehen wir mehr cubische oder mehr cylindrische Zellen.

Die Ausführungsgang ähnlichen Gebilde sind mit einem schönen, hohen, regelmässigen einschichtigen Cylinderepithel ausgekleidet, mit grossem rundem, eher basalständigem Kern, so dass das Protaplasma nun deutlich sichtbar gegen das Lumen des Kanals vorspringt. Die drüsigen Hohlräume sind zum grössten Teil leer; wo der Schnitt eine Drüse schief getroffen hat, sehen wir den Hohlraum erfüllt mit Zellen von verschiedenster Form, an vielen Stellen an Plattenepithel erinnernd mit grossem, rundem Kern; gegen die Peripherie des Hohlraumes zu werden die Kerne immer kleiner, um schliesslich zu äusserst an der Membrana propria ganz zu verschwinden.

Durch den ganzen Tumor hindurch bewahrt das Epithel seinen einfachen Charakter; nirgends wird es polymorph und unregelmässig, so dass es an krebsartige Zellen erinnern würde. Nirgends sehen wir, dass diese Epithelzellen die Tendenz hätten in das umgebende Gewebe vorzudringen und dasselbe zu durchbrechen.

Durch dieses Verhalten ist die Gutartigkeit der Geschwulst bewiesen.

An ganz vereinzelten Stellen sehen wir Zellen, die in Mitose begriffen sind, und an einer einzigen Stelle war es mir möglich Karyokinese zu bemerken. Daraus können wir schliessen, dass dem Tumor ein sehr langsames Wachsen eigen ist, oder dass er sogar ganz zu wachsen aufgehört hat.

Epikrise.

Mit was für einer Erkrankung des Pankreas haben wir es in diesem Falle zu tun?

Es handelt sich um einen Tumor, und zwar um einen *gutartigen Tumor*. Das geht hervor aus der scharfen Begrenzung desselben, aus dem langsamen Wachstum, und endlich daraus, dass sich nirgends im ganzen Körper eine Metastase nachweissen liess; nirgends einen Durchbruch der epithelialen Elemente der Geschwulst in die Umgebung, überall die grösste Einfachheit dieser Epithelien.

Es handelt sich um eine *epitheliale Neubildung*, indem Drüsenepithelien das Parenchym derselben bilden, und zwar haben wir es mit einem Adenom mit cystischer Erweiterung der Drüsenräume zu tun, also mit einem *Cystadenom* des Pankreas.

Diese Behauptung stützt sich:

I. Auf den Sitz der Neubildung in der Bauchspeicheldrüse.

II. Auf die Gutartigkeit der Geschwulst, die hervorgeht, wie schon oben angeführt, aus der scharfen Begrenzung derselben, aus dem langsamen Wachstum, der absoluten Einfachheit, der die Drüsenräume umgebenden Epithelien; dem Fehlen von jeglichen Metastasen.

III. Auf den Bau der Geschwulst selbst, die sich zusammensetzt aus einem bindegewebigen Stroma und einem epithelialen Teil, welcher normalen Drüsen ähnlich sieht, jedoch nirgends vollkommen typisch gebaute Drüsen besitzt.

Es könnte hier die Frage aufgeworfen werden, ob dem fibrösen Anteil nicht auch bei der Nomenclatur der Geschwulst eine spezielle Berücksichtigung zu Teil werden müsste. Es wäre ja vielleicht naheliegend, an die Absprengung eines drüsenhaltigen Stückes Bindegewebe von Pankreasgros in embryonaler Zeit zu denken und damit die so beliebte embryonale Anlage auch für unsere Geschwulst zu statuieren. Gegen die Berechtigung, den fibrösen Anteil etwa in der Bezeichnung Fibro-Cystadenom in unserm Fall zum Ausdruck zu bringen, spricht die Erwägung, dass zwar in allen Adenomen und Cystadenomen zum Beispiel des Ovariums, um die Hauptfundstätte zu nennen, Bindegewebe enthalten ist; aber doch nur als untergeordneter Bestandteil angesehen wird, so dass nach dem Grundsatz a potiori fit denominatio die Bezeichnung Cystadenom gewählt wird, die den epithelialen dominierenden Anteil gebührend hervorhebt. In den Fibro-Adenomen, deren häufigsten Vertretern wir in der Mamma begegnen, ist der fibröse Anteil ebenbürtig und bekanntlich geradezu massgebend für die grobe Gestaltung der Geschwulst, indem es die pericanaliculären oder intracanaliculären Tumoren bedingt. Von einem solchen Einfluss des Bindegewebes ist aber in unserm Tumor keine Rede, und weiterhin ist auch die Masse des Bindegewebes quantitativ durchaus untergeordnet. Es bildet das gefässhaltige Bindegewebe nur die Stützsubstanz der Geschwulst, die ihrem Charakter nach eine epitheliale adenomatöse ist.

Wenn wir den vorliegenden Fall als ein Adenom des Pankreas mit beginnender cystischer Erweiterung der drüsenähnlichen Räume bezeichnen, so möchten wir hinzufügen, dass, was seine Stellung im onkologischen System anbelangt, es quasi als Zwischenstufe zwischen den eigentlichen Cystadenomen oder Proliferationscysten und den reinen Adenomen zu betrachten ist. Wir können das um so eher, weil einerseits der adenomatöse Charakter der Neubildung zweifellos sicher gestellt ist, andererseits aber die Erweiterung der drüsigen Räume doch nicht solche Dimensionen annimmt, dass man die Geschwulst ohne weiteres als Cystadenom ansprechen könnte. Wenigstens sind die Cysten klein, so dass man wohl auch von microcystischem Adenom sprechen könnte.

Wie schon erwähnt sind die gutartigen Geschwülste des Pankreas sehr selten. Als reine Adenome, das heisst mehr oder weniger vollständig solide, aus epithelialen Drüsenbildungen und Stützgewebe

zusammengesetzte Geschwülste, welche aber fast regelmässig stellenweise einen mikrocystischen Charakter haben, kommen nur sehr wenig Fälle in Betracht. Sie stehen äusserlich im Gegensatz zu den ausgesprochen cystischen Tumoren, den Cystomen.

Dieckhoff nimmt an, dass als einziger Fall dieser Tumorart, der von *Thierfelder* in seinem *Atlass der pathologischen Histologie* (Erklärung zu Tafel XIX, Fig. 7) beschriebene existiert.

„In dem sonst normalen Pankreas eines an Tbc. verstorbenen Mannes fand sich ein etwa kirschgrosser fester Tumor, der sich leicht aus seiner ihn umgebenden Bindegewebshülle herausschälen liess.“ Microscopisch bestand der Tumor aus vielfach sich windenden Zellcylindern ohne Lumen, die in einem lockern, zellarmen Stroma verliefen. Die Zellen glichen cubischen Epithelien der kleineren Ausführungsgänge, und Thierfelder betrachtet daher den Tumor als von diesen ausgegangen. Das Fehlen richtiger Schläuche könnte den Verdacht auf Carcinom rechtfertigen. Jedoch ist der Tumor vollständig scharf abgegrenzt gegen das Nachbargewebe, so dass er doch adenomatöser Natur ist.

In neuerer Zeit kommen noch andere ähnliche Fälle dazu. Im Fall *Biondi* handelt es sich um eine 43jährige Frau. Beginn der Erkrankung vor 6 Jahren. Der sich im Pankreas befindliche, rundliche Tumor misst 8 cm. im grössten, 6 cm. im andern Durchmesser, ausserdem ist er scharf abgegrenzt und übersät mit Drüsenläppchen. Der Durchschnitt ist hart und durchsät von perlenartigen in Reihen angeordneten Gebilden. Man sieht viele scharf begrenzte Räume von verschiedener Form und Grösse, eingenommen durch ein weiches, graues Gewebe. Microscopisch sieht man zahlreiche weite Acini, bekleidet von einem Cylinderepithel, und ausgefüllt durch eine hyaline Substanz. Die Epithelzellen haben den Charakter von Pankreaszellen, zeigen eine breite Basis und eine Form, die sich nach dem Lumen zu verjüngt. Das Stützgewebe wird durch ein zellarmes Bindegewebe gebildet. Verfasser hält den Fall für ein Adenom mit reichlicher Bindegewebsentwicklung.

Im Fall *Neve* handelt es sich um eine adenomatöse Geschwulst in der Gegend des Pankreas, die mit dem Duodenum adhärent war, bei einer 56jährigen Frau. Das Duodenom war etwas verengt, der Ductus choledochus verengt und in die Geschwulst eingeschlossen.

Körte führt noch den Fall *Chauffard* an, bei dem es sich um eine adenomatöse Bildung im Pankreas und der capsula suprarenalis

handelt, wo als Ausgangspunkt die capsula suprarenalis mit grosser Wahrscheinlichkeit anzunehmen ist.

Bérard hält einen von ihm beschriebenen Fall von Pankreastumor bei einer 51jährigen Frau für ein Adenom oder Adenofibrom. Die Wand der Cyste besteht hauptsächlich aus fibrösem gestreiftem Bindegewebe. In den parallelen Zwischenräumen findet man ziemlich grosse Zellen mit leicht färbbarem grossem Kern zerstreut, ganz wie Epithelzellen aussehend. Die eigentliche Natur dieser Zellen erkennt man besonders an einem dicken Fragment des Tumors. Hier zeigt das Gewebe eine Struktur wie eine sklerosierte Drüse. Anhäufungen von Zellen, eine an der andern, rundliche, ellipsoide und längliche Gruppen bildend, von allen Seiten in eine feste bindegewebige Kapsel eingeschlossen. Da und dort sieht man Lücken in diesen Zellenanhäufungen, so dass man den Eindruck von in Bildung begriffenen Cysten erhält, wenn auch die epitheliale Auskleidung nicht an allen Stellen deutlich ist. Die Zellen sind sehr protoplasmareich und machen den Eindruck von Zellen eines drüsigen parenchymatösen Organs.

An dier Stelle könnte auch der Fall *Poncet* erwähnt werden. Hier handelt es sich um einen Tumor im Pankreas einer 26jährigen Frau. Hartmann fasst den Tumor als Adenom auf, das sich in ein mucoides Epitheliom umwandelt, während es von anderer Seite als fötales Adenom bezeichnet wird.

Unzweifelhaft gehört zu den best beschriebenen Adenomen der von *Cesaris-Demel* beschriebene Fall eines *Adenoma acinoso del Pankreas,* über den wir hier ausführlich referiren möchten, da er Manchem vielleicht nicht im Original zugänglich ist. Der Fall ist mit einer sehr instruktiven Abbildung illustriert. Es handelt sich um eine Geschwulst im Pankreas eines 60jährigen Mannes. Das Pankreas ist deutlich verkleinert, fast vollständig ersetzt durch ein fettreiches Gewebe. Auf dem Schnitt ist das Drüsengewebe des Pankreas deutlich reduziert und ersetzt durch ein hartes compactes Bindegewebe, in dem man nur noch mit Mühe die acinöse Structur erkennen kann.

Am untern convexen Rand des Pankreas, im mittlern Teil, befindet sich ein Tumor von der Grösse eines Vogeleies; derselbe zeigt eine höckrige Oberfläche und ist vollständig frei von Adhärenzen mit den Nachbarorganen. Der Tumor steckt mit breiter Basis auf dem Pankreas, so dass er fast eine halbkuglige Form

annimmt. Auf dem Durchschnitt zeigt der Tumor eine capsula propria von hartem, fibrösem Aussehen. Die eigentliche Substanz der Geschwulst wird gebildet durch eine weiche, reichlich vascularisierte fleischige Masse von hyalinem, homogenem Aussehen im Centrum. Von dort aus ziehen Septen unregelmässig strahlenförmig zur Peripherie hin. Die benachbarten Lymphdrüsen sind klein und mit Mühe sichtbar. Nirgends Metastasen, weder in der Bauchhöhle noch anderswo.

Bei schwacher Vergrösserung ist das Aussehen des Tumors alveolär, bei stärkerer sehen wir zarte Bindegewebszüge unregelmässige Alveolen von verschiedener Form begrenzen; es gibt rundliche, längliche, ovale, polyedrische Räume, In den Septen sind spärliche kleine Kerne zu sehen. An zahlreichen Stellen bilden die erwähnten Bindegewebszüge, indem sie sich vereinigen zur Begrenzung von Alveolen, Lacunen und Aushöhlungen, die mit Blut angefüllt sind. Die Alveolen selbst enthalten Epithelzellen mit deutlich begrenztem Kerne und Nucleolen. Diese Epithelzellen kleiden die Alveolen aus; einzelne von diesen scheinen ganz mit Zellen angefüllt zu sein. In andern Fällen lassen die Epithelien einen freien Raum im Centrum der Alveolen, nicht ganz so regelmässig wie in einer normalen Drüse, weil hier das Epithel unregelmässig in 2—3 Schichten angeordnet ist. Der grösste Teil der Epithelien ist cylindrisch mit länglichem Kern, der dem freien Rand der Zelle zunächst liegt. In den kleinen rundlichen Alveolen nehmen die Zellen eine pyramidale Form an. In den grössern länglichen Räumen wird das Epithel schön cylindrisch. An andern Stellen finden sich Zellzüge, bei denen das Epithel durch seitlichen Druck gehoben und nach aussen gedrückt erscheint, so dass man vollständig den Eindruck von unvollständigen Epithelzellen erhält. In den schon erwähnten Bluträumen in der Tiefe des Tumors finden sich auch mit Endothel versehene Capillaren und wenige grosse Blutgefässe mit verdickten Wandungen. Die zarten Trabekel, die die mit Epithelzellen ausgekleideten Alveolen begrenzen, gehen aus von dichten Zügen aus compactem Bindegewebe, welche vom Centrum des Tumors sich ausbreiten, um die fibröse Kapsel zu erreichen, welche selbst die ganze Geschwulst abschliesst. Die äussere Fläche der Kapsel ist direkt in Contakt mit dem Peritoneum und besteht aus compactem fibrösem Bindegewebe, an einigen Punkten sehr kernarm, an andern vollständig kernlos, gegen innen zu werden die Kerne wieder zahl-

reicher und kleiner. In der Dicke des compacten Bindegewebes im Centrum des Tumors befinden sich breite Bluträume, an einigen Stellen so zahlreich, dass die Geschwulst selbst einen angiomatösen Charakter anzunehmen scheint. Ausser diesen Bluträumen finden sich in diesem Bindegewebe eingeschlossen und zusammengedrückt Epithelinseln an einzelnen Stellen mit wenig färbbarem Kern, wo sich das Protoplasma in Degeneration befindet. Die Tumorzellen entbehren vollständig Kernteilungsfiguren, die ein Wachstum bezeugen würden.

Cesaris-Demel kommt zum Schlusse, dass es sich in diesem Falle um ein acinöses Adenom (Adenoma acinoso del Pankreas) handelt.

Körte erwähnt in seinem Werke über *die chirurgischen Krankheiten des Pankreas* 13 Fälle von Pankreascystadenomen oder Pankreascysten. Das sind die Fälle von:

Bozeman (Garrigues); Zukowsky (v. Rokitansky); Riedel; Kootz (Marchand); Zeemann und Oser (Paltauf); Ludolph I (Ribbert); A. Martin; von Petrykowski; Zweifel (Menge); Bücheler; Rotgans; Heinricius; Poncet.

Zu diesen von Körte gesammlten Fällen kämen nach *v. Brackel* noch die Fälle: *Mikulicz-Takajasu* und *Miculicz-Schröder*, dann als 16. Fall dieser Art der von *v. Brackel* beschriebene.

Nach *Oser* kämen dann an dieser Stelle noch in Betracht die Fälle von *Baudach, Hartmann, Thiroloix* und *Pasqier.*

Aus neuester Zeit sind hierher zu rechnen, die von *Lejoine und Milanoff, Keitler, Stark, Fitz, Jaboulay, Lazarus, Remy* beschriebenen Fälle.

Da diese Fälle zum grössten Teil schon ausführlich beschrieben sind, werden wir uns darauf beschränken, nur ganz kurz dieselben zu charakterisieren, damit man sie mit unserem Fall vergleichen kann.

1. Garrigues.

Hier handelt es sich um eine 41jährige Frau. Die Cyste befindet sich im Schwanz des Pankreas, wurde operativ entfernt und wog $20^1/_2$ Pfund. Die Cystenwand besteht ganz aus Bindegewebe, ist dünn, innen befinden sich Reste von Scheidewänden. Die äussere Fläche der Wand ist mit Endothel, die innere mit Cylinderepithel bekleidet. In der Wand haben sich ganz wie bei Ovarialkystomen secundäre Cysten bis zur Grösse eines Hühnereies entwickelt.

2. *v. Rokitansky-Zukowsky* (nach Heinricius).

Es betrifft eine 36jährige Frau. Die bis ins kleine Becken hinabreichende Geschwulst wurde für eine Ovarialcyste gehalten. Patientin wurde operiert. Während der Operation ergossen sich ca. 5 Liter von Cystenflüssigkeit in die Bauchhöhle. Die Cyste gehörte dem Pankreas an, von welchem nur noch der Kopf nachweisbar ist. Die innere Wand der Cyste ist ziemlich glatt, nur stellenweise zeigen sich Hervorragungen. Von der hintern Fläche erhebt sich eine taubeneigrosse Gruppe ziemlich langer, zottiger Excrescenzen, die aus einer zarten bindegewebigen Achse, bekleidet mit einer Schicht von grossen teils degenerierten Cylinderepithelien, bestehen.

3. *Riedel.*

Dieser Fall betrifft eine 45jährige Frau. Das Abdomen war vollständig durch einen fluctuierenden Tumor ausgefüllt. Auch hier wurde eine Ovarialcyste diagnosticiert. Die Cyste wurde punctiert, und es entleerten sich ca. 10 Liter einer bräunlichen Flüssigkeit. Die äussere Fläche der Cystenwand ist glatt, hie und da mit dem Netz adhaerent. Der grösste Teil der Innenfläche der Wand ist ebenfalls glatt. Die Dicke der Wand beträgt ca. 3 mm. An dieser und jener Stelle erheben sich von der Innenfläche des Sackes kleine Buckel, an einzelnen Stellen zu derben Wülsten werdend. Diese letzern sitzen der Wand mit breiter Basis auf und verjüngen sich nach dem Innern zu; sie sind ringförmig gestellt, so dass sie grosse, isolierte, halbkuglige Räume umschliessen. Diese Räume communicieren mit der Hauptcyste durch eine Oeffnung, deren Sitz dem grössten Durchmesser der halbkugligen Hohlräume entspricht. Es finden sich alle möglichen Uebergänge von kleinern und grössern Promenienzen an der Innenfläche der Wand, die sich microscopisch sowohl von einander, als von den glatten Partien des Cystensackes wesentlich unterscheiden. Ein Querschnitt durch die glatte Partie der Cystenwand zeigt aussen überall eine derbe, streifige Bindegewebslage ohne Kerne; daran schliessen sich Convolute von jungem Bindegewebe an, durchsetzt von bräunlichen granulierten Zellen, zu innerst zeigt sich eine structurlose Membran, auf welcher kein Epithel nachweisbar ist. Ein Durchschnitt durch die kleineren Buckel zeigt die erwähnten bräunlichen Zellen in Hohlräumen, die mit einem regelmässigen Cylinderepithel ausgekleidet sind. Die ganz dicken Wülste zeigen auf dem Querschnitt

baumförmig verästelte Septa, welche grössere und kleinere Hohlräume, die mit Cylinderepithel ausgestattet sind, umschliessen. Diese Stellen entsprechen dem Bilde eines poliferierenden Ovarialkystoms. Riedel hält die derben, dicken Wülste für wirkliche adenoide Neubildungen.

4. Kootz (Ahlfeld).

Hier betrifft die Erkrankung eine 36jährige schwangere Frau. Die Operation wurde während der Schwangerschaft ausgeführt. Auch in diesem Falle lautete die Diagnose auf ein Ovarialkystom. Ein Teil der faustgrossen Cyste steht im Zusammenhang mit der Cauda des Pankreas, die vollständig erhalten ist. Der Gang ist nicht dilatiert und steht augenscheinlich mit der Cyste in keinem Zusammenhang. Die Cystenwand ist derb, fibrös. Die Innenfläche derselben zeigt grösstenteils eine höckrige, papilläre Beschaffenheit, die einzelnen Erhabenheiten sind dunkelrot, weich sammetartig und stehen meist gruppenweise zusammen. Grössere Cysten sind keine erkennbar. Man erhält den Eindruck eines papillären Kystoma ovarii. Die microscopische Untersuchung zeigt, dass die Erhabenheiten aus dichtgedrängten, drüsigen Einstülpungen bestehen, die mit einem Cylinderepithel ausgekleidet sind. Die Cyste könnte bei der Voraussetzung, dass es sich im vorliegenden Falle um eine Geschwulst des Ovariums handle, nur für ein Adenokystom gehalten werden.

5. Zeemann und Oser.

In diesem Falle handelt es sich um eine allmählig wachsende Geschwulst bei einer 42jährigen Frau. Die Wand der Cyste ist derb, fibrös, 3—4 mm. dick. An der Innenfläche sind Reste von Zwischenwänden als graubraune, morsche Membranen sichtbar. An zwei Stellen der Innenfläche der Cystenwand sitzen derselben bis hühnereigrosse, flachkuglige, an der Oberfläche gelappte Bildungen auf, die auf dem Durchschnitt aus einem Aggregat von bis über haselnussgrossen cystischen Hohlräumen bestehen, mit dick schleimigem, weissem Inhalt. Der Ductus pancreaticus ist vollständig erhalten. Die microscopische Untersuchung der kleinen Cystoide und teilweise des grossen Balges zeigt dieselben mit einem Cylinderepithel ausgekleidet.

7. Ludolph I (Ribbert).

37jährige Frau, seit 6 Monaten an Magenkrämpfen leidend, Das Abdomen wird durch einen prall elastischen Tumor ausgefüllt.

Diagnose: Ovarialcyste. Die Cyste ist mit der Bauchwand und dem Netz eng verwachsen. Zwischen dem Magen und dem Paket der Dünndarmschlingen liegt eine grosse Höhle mit fetziger Wandung; der Ductus pancreaticus endigt frei in diese Höhle aus, um ihn herum sind Teile des Pankreaskopfes, vom übrigen Pankreas ist nichts mehr zu sehen. Die Cystenwand besteht aus einem mehrere Millimeter dicken, derbfaserigen Bindegewebe. Die Innenfläche ist grösstenteils glatt; an einigen Stellen der hintern Wand sind flach vorspringende, weiche Massen sichtbar, die sich microscopisch als stark verzweigte, zottenähnliche Gebilde mit einem Ueberzug aus einem schönen Cylinderepithel darstellen. In der Nähe von diesen Stellen sieht man auch grössere, an der innern Oberfläche teils glatte, teils gleichfalls mit jenen zottigen Wucherungen besetzte kirsch- bis wallnussgrosse Verdickungen der Wand, von höckeriger, knolliger Beschaffenheit. Der senkrechte Durchschnitt ergibt, dass sie sich aus secundären, dichtgedrängten Cysten zusammensetzen. Die Innenfläche dieser Cysten ist teils glatt, teils mit papillären Wucherungen besetzt, die hier wie überall Cylinderepithel tragen. An einzelnen anderen Stellen der Cystenwand, da wo sie besonders dick erscheint, aber nach innen glatt begrenzt ist, finden sich Gruppen von in das Bindegewebe eingesprengten dichtgedrängten Epithelzellen, die mehr oder weniger in bindegewebigen Hohlräumen von alveolärer Beschaffenheit liegen.

7. A. Martin.

Beschreibt einen Fall, der eine 50jährige Frau betrifft. Schon vor Jahren hatte die Frau eine Geschwulst bemerkt. Es handelt sich um einen mannskopfgrossen ins Becken hineinragenden Tumor. Diagnose: Ovarialtumor. Bei der Operation zeigte es sich, dass der Tumor nicht mit den Beckenorganen zusammenhängt. Bei der Incision entleeren sich 15 Liter Flüssigkeit. Der Tumor geht vom Pankreas aus und besteht im Wesentlichen aus einem grossen Sack. Die Wandungen desselben sind 2—3 mm. dick und enthalten nur an einer Stelle eine dickere Masse, die sich am frischen Präparat durch die eigentümliche graurosa Farbe von den übrigen Geschwulstpartien differenziert. Die Wand besteht aus Bindegewebe, ihre Innenfläche ist mit einem einfachen Cylinderepithel bedeckt. In der Wand sind bis in die Nähe der erwähnten dickern Stelle sehr wenig Gefässe wahrzunehmen. Diese dickere Partie enthält, deutlich durchzufühlen, eine grosse Masse kleinerer und grösserer

Cysten, deren Grösse zwischen kleinen Haselnüssen und Gänseeiern schwankt. Sämtliche von diesen Cysten haben ein deutliches Cylinderepithel. Das interacinöse Gewebe enthält deutlich vermehrtes Bindegewebe und darin stellenweise kleinzellige Infiltration. Diese Bindegewebsmassen enthalten auffallend grosse, dickwandige Gefässe. Daneben sind aber noch andere ausgedehnte mit Blut erfüllte Räume zu erkennen, deren Wand stellenweise mit Endothel ausgekleidet ist. Es ist keine Communication der einzelnen Räume miteinander zu erkennen. Jedoch liegt ein Teil der Cysten so nebeneinander, dass wohl eine Art „Rosenkranz“ anzunehmen wäre. Der Ductus Wirsungianus ist nicht nachweisbar. Die bei der Operation entfernte Flüssigkeit war von bräunlicher Farbe. Der Autor fasst die Erkrankung als eine im Pankreas entwickelte „cystische Geschwulst“ auf.

8. A. v. Petrykowski.

In diesem Falle handelt es sich um einen $3^1/_2$jährigen Knaben. Ein eigentlicher Tumor mit deutlichen Grenzen ist nicht durchzufühlen durch die Bauchdecken. Die Diagnose ist unsicher. Bei der Operation wird der Tumor punktiert, worauf sich ca. 2500 cm^3 einer gelbrötlichen trüben Flüssigkeit entleeren. Das Netz ist mit dem Tumor adhärent, dessen Basis zum Pankreas führt. Die Oberfläche des Tumors ist glatt von grauroter Farbe. Am Schwanz des Pankreas finden sich, mit dem Haupttumor zusammenhängend, aber vom Pankreas nur schwer zu trennen, noch zwei wallnussgrosse Cysten mit klarem, farblosem, fadenziehendem Inhalt. Die microscopische Untersuchung der Cystenwände zeigt, dass dieselben 2—5 mm. dick sind und aus einem feinmaschigen, äusserst gefässreichen Bindegewebe mit kleinzelliger Infiltration bestehen. Die Wand der grossen Cyste trägt kein Epithel; die kleinen und kleinsten dagegen tragen ein hohes, schlankes Cylinderepithel, aus hohen schmalen Zellen mit grossem basalständigem Kerne bestehend. Die Epithelien machen oft tiefe Einsenkungen in das darunter gelegene fibröse Gewebe. Das gefässreiche Bindegewebe ist hier nämlich von Alveolen unterbrochen, die mit Cylinderepithel bekleidet sind. Das Ganze zeigt hier ein vom normalen Pankreasgewebe vollständig verschiedenes Bild; hier finden sich weite Alveolen, bekleidet mit einem hohen Epithel und von einander getrennt durch ein bindegewebiges Stroma in weiten Schichten, während das normale Pankreasgewebe gekenn-

zeichnet ist durch dicht gedrängte nur durch wenig Bindegewebe getrennte Acini. Es finden sich auch Stellen, wo diese Alveolen drüsenförmigen Schläuchen Platz machen, die sich mit vielfachen Abzweigungen polypenartig in die Umgebung ausbreiten und hier die Neigung haben, kompliziertere Bildungen zu produzieren. Dieselben können als Drüsenschläuche mit buckligen Epithelausstülpungen, oder aber als solche mit papillären Einwucherungen des Stromas aufgefasst werden. Ein Uebergang von Adenomgewebe in echtes Drüsengewebe lässt sich nicht entdecken. Der Verfasser hält den vorliegenden Fall für ein Fibro-Cystadenom.

9. Zweifel.

Hier handelt es sich um eine Geschwulst bei einer 64jährigen Frau. Der unter dem Rippenbogen stehende Tumor wurde von der Frau schon vor 3 Jahren bemerkt. Der Leib ist halbkuglig aufgetrieben durch einen fast mannskopfgrossen Tumor von harter Consistenz und glatter Oberfläche. Die Diagnose schwankte zwischen retroperitonealem Dermoid, Echinokokkengeschwulst, oder Pankreascyste. Bei der Operation zeigt es sich, dass die Geschwulst gebildet wird durch eine, aus der Cauda pancreatis hervorgegangene Cyste. Es entleeren sich aus einem entstandenen Riss ungefähr 2 Liter einer dünnen farblosen Flüssigkeit. Die hellgraurote Drüse selbst ist mit ihrem Kopfende am Duodenum festgewachsen. Die Cyste ist mannskopfgross von kugliger Gestalt und prall elastisch. Die Innenfläche der Cystenwand ist fast überall in kleine Runzeln von leicht graurötlicher Farbe gefaltet und zeigt feinste Gefässverzweigungen. An einzelnen Stellen erheben sich verzweigte dünne Kämme von der Wand, wahrscheinlich Reste von früheren die Cyste in mehrere Fächer teilenden Zwischenwänden. Die microscopische Untersuchung der Cystenwand zeigt, dass dieselbe ein an vielen Stellen abgestorbenes, einschichtiges Cylinderepithel mit basal ständigem Kerne trägt. Unmittelbar auf das Epithel folgt eine kernreiche dichte Bindegewebsschicht, in welcher ectatische, mit Blut gefüllte Capillaren in grosser Menge vorhanden sind, zudem aber auch apoplektische Herde und gleichmässig mit Blut durchtränkte Gewebsteile sichtbar sind. Da wo die Extravasate am stärksten sind, ist das Epithel der innern Wandfläche verloren gegangen. Ausser dem Lumen der Hauptcyste sind noch mehrere kleinere mit Cylinderepithel ausgekleidete Hohlräume von unregel-

mässiger, mehrzipfliger Form angeschnitten, in deren Umgebung das Bindegewebe wieder vermehrt ist. An einer Stelle sieht man eine grössere Anzahl direkt aneinander liegende, kaum durch einzelne Bindegewebszüge von einander getrennte, kleine, drüsige Lumina, auch von einschichtigem Cylinderepithel ausgekleidet. Hier stülpt sich das Epithel, von einem ganz schmalen Bindegewebsgerüst getragen, papillenartig gegen das Lumen vor. Kleinzellige Infiltration ist nirgends sichtbar. Die Untersuchung ergibt, dass es sich mit grösster Wahrscheinlichkeit um ein Cystadenom handelt.

10. Bücheler (*Fall I*).

Hier handelt es sich um eine 68jährige Frau mit einer cystischen Geschwulst im linken Hypochondrium. Die Hauptveränderung findet sich im Kopf des Pankreas der in eine Cyste von 3 : 8 cm. Umfang verwandelt ist. Die Wand der Cyste ist $1^1/_2$—$2^1/_2$ cm. dick und ihrerseits von Cysten der verschiedensten Grössen durchsetzt. An diesen grössten blasigen Tumor schliessen sich mehrere weitere Cysten an, um einen soliden Strang gruppiert. Der ganze Geschwulstkomplex misst 20 cm. in der Länge, 12 cm. in der Breite und 5 cm. in der Dicke. Die Innenfläche der Cystenwandungen ist grossenteils glatt, an einzelnen Stellen gekörnt, an andern zeigen sich divertikelartige Ausbuchtungen. Als Inhalt zeigt sich gallertige Flüssigkeit, welche reichlich cylindrische und cubische Epithelien enthält. Die bindegewebige Wandung der Cysten schliesst neben kleinen Hæmorrhagien Epithelschläuche von sehr wechselnder Menge ein. Die innersten Schichten der Wand zeigen als Auskleidung der Cysten vielfach entzündliches, gewuchertes Bindegewebe, teils Drüsengewebe ohne Kernfärbung. In den tiefern Lagen zeigen sich Lumina von microscopischer Kleinheit bis zu Bohnengrösse, zum Teil von noch gut erhaltenem Epithel ausgekleidet. Der solide Strang enthält überwiegend Bindegewebe mit Ueberresten von relativ normalem Pankreasparenchym. Der Verfasser hält den Fall für eine echte Geschwulst, ein Kystom oder Cystadenom des Pankreas.

11. Heinricius.

38jährige Frau, Tumor seit 5 Jahren bestehend, gleichmässig beweglich, mannskopfgross, von unebener Fläche. Diagnose: Tumor ovarii. Bei der Operation entleeren sich durch Punktion $4^1/_2$ Liter

einer braungelblichen Flüssigkeit. Die mit den Genitalorganen nicht zusammenhängende Cyste geht vom mittlern Teil und der untern Fläche des Pankreas aus. Die Cyste ist von der Grösse eines Mannskopfes, die Wand zum grössten Teile sehr dünn, ungefähr 2 mm. dick, oben an der Basis bis zu $^3/_4$ cm. dick. Die äussere Oberfläche ist glatt, die innere Fläche an den dünnern Stellen glatt, an den dickern, der Basis nähern stellenweise höckerig und gerunzelt. An einzelnen Stellen erheben sich von der Wand bis hühnereigrosse, halbkuglige, breit inserierende, sehr weiche Bildungen. Die von der Basis der Cyste entfernte, etwa 2 mm. dicke Wand besteht aus welligem, mässig kernreichem Bindegewebe. Kein Epithelbelag. Die dickere Wand, der Basis näher, hat an verschiedenen Stellen auch einen verschiedenartigen Bau. Sie trägt ein einschichtiges Cylinderepithel mit basalständigem Kern, an einzelnen Stellen abgestorben. Unmittelbar darauf folgt eine kernreiche, dicke Bindegewebsschicht und weiter nach aussen eine zellenarme Bindegewebsschicht mit erweiterten Blutgefässen. Kleinzellige Infiltration ist nicht sichtbar. Schnitte durch die erwähnten, weichen, halbkugligen Hervorwölbungen der Cystenwand zeigen, dass dieselben aus unregelmässigen, durch feine Bindegewebstrabekel von einander getrennten grössern und kleinern Hohlräumen bestehen. In einigen von diesen Räumen ist die Wand mit einem, aus langen, schmalen, dicht aneinander gestellten und mit basalem Kern versehenen Zellen bestehenden Epithel bekleidet. Der Hohlraum selbst enthält eine feine structurlose Masse. In andern Räumen zeigt das die Wände bekleidende Epithel die gleiche Beschaffenheit, aber im Raum selbst, dicht an den Epithelzellen giebt es einzelne oder öfters in Gruppen vorkommende grosse, runde Zellen mit einem oder 2 Kernen und einem faserigen Protoplasma. Innerhalb dieser Zellen sind die Räume teils mit einer amorphen Masse, teils mit einem coagulierten feinen Netzwerk erfüllt. Diese Bildungen werden als Kennzeichen eines wirklichen Cystadenoms aufgefasst.

12. Poncet (Cibert).

26 jährige Frau. In der Regio epigastrica findet sich ein mannskopfgrosser, sehr beweglicher Tumor, ohne Zusammenhang mit den Genitalien und der Leber. Wachstum des Tumors ohne Beschwerden für die Patientin. Bei der Operation zeigt es sich, dass es sich um eine Cyste handelt, die unmittelbar unter dem Netz liegt; dieselbe wird punctiert und es entleeren sich ca. 3 Liter einer dunkelge-

färbten Flüssigkeit. Die Cyste geht ohne deutlichen Stiel in den Schwanz des Pankreas über. Der Rest der Drüse ist unverändert. Die Cyste ist anscheinend uniloculär, in der Weise, dass nur eine grosse Cyste vorhanden ist; aber in der Dicke der Tasche sieht man eine grosse Menge von kleinen Cysten eingeschlossen. Die Höhle selbst ist vielfach von Strängen durchzogen. Für die microscopische Beschreibung sind Schnitte ausgewählt, wo ungefähr zehn kleine Cystchen beisammen sind. Bei schwacher Vergrösserung sieht man, dass die Wand der grossen Cyste aus einem breiten Band von gestreiftem, glattem Bindegewebe besteht. Die fortschreitende Verwandlung der Drüsenacini in cystische Hohlräume ist gut zu sehen. Das Ganze zeigt eine Anordnung, die absolut ähnlich ist mit dem Befunde bei Ovarialkystomen. Bei stärkerer Vergrösserung sieht man an einer Stelle normales Drüsengewebe. Hier trifft der Schnitt eine Gruppe von 10—12 Drüsenacini, die Mehrzahl von länglicher Form, gebildet aus Pyramidenzellen mit granuliertem Protoplasma und grossem, gut färbbarem Kern. Es ist keine centrale Oeffnung vorhanden, die Zellen berühren sich mit ihrem Gipfel. In der Nachbarschaft jedoch findet sich eine andere Gruppe, wo die Zellen ungefähr denselben Anblick gewähren, jedoch haben die aus ihnen gebildeten Acini eine centrale Höhle. Hier zeigt sich also eine Umänderung in microscopische Cystchen. Je grösser die Cysten werden, desto mehr nehmen die Zellen den Charakter von Cylinderepithel an; das Protoplasma ist immer weniger granuliert. Das periacinöse Gewebe nimmt zu, Verfasser nennt es ein „tissu muqueux“ mit zahlreichen verästelten Zellen. In den grössten Cysten ist die Epithelauskleidung vollständig mit derjenigen der Ovarialcysten zu vergleichen. Es handelt sich um eine cystische Umwandlung einer Drüse.

Von Hartmann wird dieser Fall als ein Adenom aufgefasst, das sich in ein „mucoides Epitheliom“ umwandelt. Von anderer Seite wird der Tumor als ein „fötales Adenom“ bezeichnet.

13. Mikulicz-Schroeder (nach Heinricius).

55jährige Frau bemerkt seit 6 Monaten eine sich allmählig vergrössernde Geschwulst am linken Hypochondrium. In diesem und im Mesogastrium befindet sich ein kindskopfgrosser Tumor, von prallelastischer Consistenz und glatter Oberfläche. Bei der Punktion entleert sich eine braunrote, fadenziehende Flüssigkeit. Der Tumor ist verursacht durch eine Cyste, die mit dem Schwanz-

ende des Pankreas verwachsen ist. Der Cystensack ist reichlich vascularisiert und besitzt eine derbfaserige, bindegewebige Struktur. Die Innenfläche ist im ganzen glatt. An den hintern dickern Stellen der Cystenwand befindet sich im Bindegewebe in Gruppen ein zahlreiche Epithelien in Hohlräumen enthaltendes drüsiges Gewebe von der histologischen Beschaffenheit des Pankreas.

14. Mikulicz-Takayasu (nach v. Brackel).

Die Cystenwand besteht aus zellreichem Bindegewebe mit Einsprengung von Haufen zahlreicher kleiner Rundzellen, dann zeigen sich in der Wand ebenfalls kleinere Cystchen und hie und da normales Pankreasgewebe. Auch dieser Tumor hat sich langsam entwickelt und wird als Cystadenom betrachtet.

15. von Brackel.

Hier handelt es sich um eine prall gespannte cystische Geschwulst von unebener Oberfläche bei einer 34jährigen Frau; an verschiedenen Stellen sind grössere und kleinere Buckel zu fühlen. Der Tumor geht von der Cauda des Pankreas aus und besteht aus einem grossen Hohlraum mit zahlreichen Ausbuchtungen der Wand. In der Cystenwand, näher dem Fusspunkt der Cyste, zeigt sich eine grosse Menge grösserer und kleinerer Hohlräume. Die ganze Geschwulst hängt mit dem Pankreas zusammen und geht direkt, ohne deutliche Stielbildung in das Organ über. Ein Querschnitt durch die dickere Partie der Wand im Bereiche der erwähnten kleinen Cysten zeigt, dass die Wand aussen aus einer ziemlich dicken Schicht von fibrillärem Bindegewebe besteht mit wenig Kernen. Darauf folgt eine weniger dichte, aufgefaserte Bindegewebsschicht an einzelnen Stellen mit grössern und kleinern Gruppen von rundlichen Zellen. Je weiter nach innen, desto zellreicher wird das Bindegewebe um schliesslich vollständig in junges, wucherndes embryonales Bindegewebe überzugehn. Im Bereiche dieses embryonalen Gewebes zeigen sich zahlreiche, sehr verschieden geformte cystische, respectiv drüsige Hohlräume von wechselnder Grösse. An der Innenwand derselben ein schönes einschichtiges, aus hohen Zellen bestehendes Cylinderepithel mit basalem Kern. Diese Hohlräume werden durch dickere und dünnere Scheidewände von einander getrennt, die ihrerseits aus embryonalem Bindegewebe bestehn. Die innere Fläche der Wand der grossen Cyste trägt nur

an vereinzelten Stellen Cylinderepithel. An Schnitten, die dem Fusspunkt des Tumors entnommen, finden sich eingesprengte Reste von normalem Pankreasgewebe. Auf Grundlage dieser Untersuchungen glaubt v. Brackel den Tumor zu den wahren Pankreascysten zählen zu können, und zwar zu den Proliferationscysten, das heisst zu den Cystadenomen des Pankreas.

16. Baudach.

47jähriger Mann. In der Mitte des Pankreas zeigt sich eine orangengrosse fluctuirende Cyste, ohne Verwachsung mit der Umgebung. Aus der Cyste entleert sich eine rötlich braune, trübe Flüssigkeit. Die Cyste selbst hat einen fächerigen Bau. Von einer Wand zur andern ziehen leistenförmige Vorsprünge und zottige Excrescenzen von unregelmässiger Anordnung, Configuration und Dicke. Die Wand selbst ist von verschiedener Mächtigkeit, bis zu 3 cm. dick, ebenfalls fächerig und sinuös mit zahlreichen Buchten und Taschen. Der Uebergang vom normalen Pankreasgewebe des Kopfes und des Schwanzes in die Cystenwandung ist kein allmähliger, sondern durch eine ziemlich scharfe Grenze bestimmt. Die Cyste macht den Eindruck als ob sie durch Confluenz vieler kleiner Cystchen und durch Blutungen einen solchen Bau erhalten habe. Microscopisch zeigt sich die Geschwulst als eine durch Confluenz vieler kleiner, durch Sekretverhaltung erweiterten Drüsenalveolen entstandene, oder aber als eine im Zerfall begriffene Neubildung, die durch Blutungen zu einem cystischen Hohlraum geworden ist. In den normal erscheinenden Teilen Kopf und Schwanz des Pankreas ist überall eine sehr starke Bindegewebswucherung zu bemerken, die den Bau der Drüse fast unkenntlich macht. Die innern Partien der Cystenwand sind mit einem braunroten bröckeligen Gewebe bedeckt, das verschieden weit in das Cysteninnere hineinragt, bei schwacher Vergrösserung ein Gewirr von kolbigen Ausläufern von körnigem Aussehn, an verschiedenen Orten Verdickungen und ampullenartige Ausbuchtungen, zahlreiche Gefässdurchschnitte und reiche Bindegewebswucherung aufweisend. Die starke Vergrösserung zeigt, dass die kolbigen Stränge mit einem deutlich erhaltenen Epithelüberzug bekleidet sind, der sich an den meisten Stellen als mehrschichtig erweist; immerhin kommen auch einschichtige Stellen vor. Einige dieser Ausläufer zeigen deutlich einen centralen Strang mit homogenem Inhalt. Das gleiche

Bild bieten, von verschiedenen Stellen der innern Cystenwand und der höckerigen Geschwulstmasse entnommene Präparate. An Schnitten durch die nach aussen gelegenen Partien der Cystenwand sieht man vor allem eine reichliche Bindegewebswucherung. Die im Innern der Cyste von einer Wand zur andern ziehenden Septa zeigen eine ganz ähnliche Struktur wie die Geschwulstmassen und das Wandungsgewebe, dieselben kolbigen Stränge und Ausläufer mit deutlichem Epithelüberzug.

Es handelt sich um eine Neubildung mit Gefässwucherung, Gefässectasien und sekundärer myxomatöser Entartung. Bei der an einzelnen Stellen besonders reichlichen Epithelwucherung, bei dem Vorkommen derselben schon an den äussern Wandpartien könnte man annehmen, dass die Epithelwucherung das Primäre ist bei der Geschwulstbildung; es könnten dann recht gut erst sekundäre Gefässwucherungen und Ectasien und schliesslich myxomatöse Degeneration aufgetreten sein. Man hätte es dann mit einem Adenom, zum mindesten mit einer Epithelhyperplasie zu tun, an welche erst die Vermehrung des Gefässbindegewebes sich anschlösse.

17. Hartmann.

Hier handelt es sich um eine 52jährige Frau, die schon längere Zeit an Dyspepsie litt. Die Bauchdecken sind emporgehoben, durch eine ungefähr zwei Mannsfäuste grosse Geschwulst von rundlicher Form, in der Nabelregion hauptsächlich auf der linken Seite liegend. Wegen mehrfachen Adhäsionen ist die Exstirpation der Geschwulst unmöglich, darum Punction derselben, worauf sich ca. 2 Liter einer chocoladefarbenen Flüssigkeit entleeren. Es handelt sich um eine grosse und eine Reihe von kleinern Cysten, die Körper und Schwanz des Pankreas in eine polycystische Masse verwandeln. Der Pankreaskopf ist gesund. Die cystische Degeneration beginnt erst auf der Höhe der Kreuzung des untern Randes des Pankreas mit der Arteria mesenterica. Die Cysten rahmen die Vena portarum ein. Der Cysteninhalt ist dick, vollständig vergleichbar mit dem Inhalt der kleinen Cystchen der multiloculären Ovarialkystome. Der Ductus Wirsungianus, vollständig ohne Zusammenhang mit den Cysten, ist verfolgbar. Das histologische Examen, durch Dr. A. Gilbert gemacht, zeigt, dass es sich um ein cystisches Epitheliom (épithelioma kystique) des Pankreas handelt mit Neubildung von Drüsensäcken, die cystische Erweiterungen aller Grade aufweisen.

18. Thiroloix et du Pasquiers.

In diesem Falle handelt es sich um eine 92jährige Frau, die während ihres ganzen Lebens gesund war. Bei der Sektion zeigt sich das Pankreas fast ganz in Cysten umgewandelt. Das Ganze bildet einen höckrigen Tumor von der Grösse zweier Fäuste. Die Cauda pancreatis allein scheint nicht degeneriert zu sein. Hauptsächlich die mittlern Partien der Drüse sind cystisch umgewandelt. Die grössten Cysten sind hühnereigross, etwa 5 bis 6 an der Zahl, dazwischen Fettläppchen und kleinere Cystchen, die sich hauptsächlich auf der hintern Fläche befinden. Alle diese Taschen sind geschlossen und communiciren nicht mit einander. Der Kopf des Pankreas ist zum Teil fettig degeneriert; einige kleinere Cysten finden sich auch in der Fettmasse. An andern Stellen verwandelt sich das Parenchym in zelliges schwammiges Gewebe. Dieser Befund ist die Folge einer Anhäufung von zahllosen, kleinen Höhlen von verschiedener Form und Grösse. Der Ductus Wirsungianus ist ganz frei und durchgängig. Die innere Fläche der grossen Höhlen ist glatt, diejenige der kleinen zeigt Stränge und unvollständige Abteilungen; nirgends Villositäten. Die Nachbarorgane sind vollständig frei; ebenso die Lymphdrüsen. Die normal erscheinenden Stellen des Pankreas bestehen aus kleinen, runden Zellen mit wenig sichtbarem Kern, getrennt durch sehr wenig zahlreiche Bindegewebszüge, welche grössere Zellgruppen begrenzen. An gewissen Punkten stellen sich die Epithelzellen in der Weise, dass sie kleine runde Räume begrenzen, die wir als Anzeichen cystischer Degeneration ansprechen können. Man sieht diese Höhlen nach und nach grösser werden. Schnitte in dem erwähnten zellreichen Gewebe zeigen freie Räume die meist deformiert sind durch gegenseitigen Druck. Die Wandungen (cloisons), sind entweder durch kleine runde Zellen von einander getrennt, oder aber durch Balken von Bindegewebe mit spärlichen Blutgefässen. In letzterem Falle sind die Bindegewebsstreifen, welche die Räume von einander trennen mit einer oder zwei Lagen cubischer Zellen bedeckt. Die Höhlen sind entweder ganz oder teilweise erfüllt mit ziemlich regelmässigen Zellen. In der Region der kleinsten Cystchen sind die Balken hauptsächlich aus fibrösem Bindegewebe mit wenig Kernen gebildet. Hier sind die Gefässe zahlreicher und mit Blut gefüllt. Die Balken sind bedeckt mit einem ein- oder zweischichtigen Epithel, das aus cubischen Zellen besteht; an diesen Stellen

sind die Hohlräume leer. Die Wand der grossen Cysten ist glatt und besteht aus fibrösem Bindegewebe mit spärlichen Gefässen. Die Verfasser hatten keinen ähnlichen Fall gefunden, und glauben den hier beschriebenen den Nieren-, Mamma- und Hodencysten nähern zu können.

19. Lejoine und Milanoff.

77jährige Frau mit einem langsam wachsenden, keine Beschwerden verursachenden Tumor.

Die Geschwulst beginnt 3 cm. vom linken Ende des Pankreas und sitzt an seinem untern Rande. Die Cyste ist von der Grösse einer Mandarine und enthält eine transparente fadenziehende Flüssigkeit. Die Cystenwand ist 1—2 mm. dick und ist mit der Nachbarschaft verwachsen. Drei kleinere von einander unabhängige Cysten von Haselnussgrösse befinden sich im Pankreaskörper und scheinen nicht mit dem Ductus Wirsungianus in Verbindung zu stehn. Der Rest des Pankreasschwanzes ist eingenommen von einer ungefähr eigrossen auf dem Schnitt weisslichgrauen, nicht gut abgrenzbaren Geschwulst. Körper und Kopf des Pankreas sind reichlich mit Fett infiltriert. Der Ductus pancreaticus ist durchgängig bis zu dem Tumor wo seine Wandungen abgeplattet erscheinen. Microscopisch zeigt sich die grosse Cystenwand gebildet aus einem feinen compacten Bindegewebe. Stellenweise sieht man Anhäufungen von cylindrischen Epithelzellen ohne Ordnung und zerstreut im Bindegewebe. Die innere Fläche der Cystenwand ist mit einem einschichtigen Cylinderepithel austapeziert. Die meisten Zellen sind desquamiert, nur an einzelnen Stellen sieht man sie noch der Wand selbst anliegen. Der Tumor des Pankreasschwanzes enthält hauptsächlich lockeres Bindegewebe, fast kein normales Drüsengewebe. An seiner Stelle finden wir kleine, mit Cylinderepithel ausgekleidete Höhlen. Kopf und Körper des Pankreas sind von normaler Struktur. Die Verfasser halten den Tumor für ein „épithelioma cylindrique“ der Cauda, gebildet auf Kosten der Ausführungsgänge, und das sich nach und nach cystisch umgewandelt hat. Dieses Epitheliom ist gutartig, da keine Metastasen vorhanden sind.

20. Keitler.

Hier betrifft die Erkrankung einen 34jährigen Mann. Der Tumor ist langsam, ohne Beschwerden gewachsen. Die runde,

bläulich durchschimmernde Cyste sitzt der Cauda pancreatis auf, so dass diese über einen Teil der Cyste ausgezogen erscheint. Die Cyste selbst ist gestielt, der Stiel ist von Pankreasgewebe gebildet. In dem Teil des Pankreas, der über die Cyste ausgezogen erscheint finden sich reichlich glattwandige mit speichelartiger, klarer Flüssigkeit gefüllte Cystchen, teils der grossen Cystenwand anhaftend, teils im benachbarten Pankreasgewebe zerstreut. Die Cystenwand ist durchschnittlich 3 mm. dick, von glatter Innenfläche. An der grossen Cyste haften im Bereiche der erwähnten kleinen Cystchen noch Teile des Pankreasschwanzes. Die Wand der grossen Cyste besteht aus kernarmem, parallel angeordnetem, welligem, ziemlich homogenem Bindegewebe. Die Innenfläche ist stellenweise mit einem einschichtigen, teils aus cubischen-, teils aus Cylinderzellen bestehendem Epithel ausgekleidet, deren Kerne basalständig und gut färbbar sind. Das Epithel bildet an einzelnen Stellen büschelartige Vorsprünge, die aus, in ihrer Form stark variierenden Zellen bestehn; die Zellen sind gross und blasig mit grossem Kern. Die axialen Partien des an der Cyste haftenden Pankreasgewebes zeigen gut erhaltenes Drüsenparenchym, stellenweise zu beträchlichen Läppchen vereinigt, die einzelnen Acini dann von normalen Zellen gebildet. Jeder Acinus ist in eine breite bindegewebige Kapsel eingeschlossen. Auf dem Bilde herrscht in erster Linie das massenhafte Bindegewebe vor, in dem die beschriebenen Acini enthalten sind. Zahlreiche Schaltstücke und Ausführungsgänge mit cubischem Epithel durchziehn das Bindegewebe. Schnitte durch die cystisch entarteten Partien zeigen Hohlräume von verschiedener Gestalt und Grösse. Die einfachsten Verhältnisse bietet ein sternförmiges mit Cylinderzellen ausgekleidetes Lumen. Die bindegewebige Umrahmung der Cystchen ist von cylindrischen Epithelzellen mit basalem, gut färbbarem Kerne besetzt. Hie und da sprosst das Epithel büschelförmig in das Lumen hinein, ohne dass ein bindegewebiges Gerüst die Epithelzellen stützen würde. Die Zellen sind an diesen Stellen auffallend gross, beiläufig drei mal so lang als breit, das Protaplasma, blass, fein granuliert. Grösstenteils springen jedoch von der Wand her dendritisch verzweigte Ausläufer vor die mit einem hohen, stellenweise unregelmässigen Cylinderepithel bekleidet sind und durch ein gefässarmes Bindegewebe gestützt werden. Ein Hineinwuchern der Epithelien in das benachbarte Bindegewebe ist nirgends zu constatieren. Der microscopische

Befund zeigt uns zwei verschiedene Processe. Erstens eine starke Bindegewebswucherung, zweitens Cystenbildung mit papillären Excrescenzen. Verfasser hält den Tumor für ein Cystadenom.

21. Stark.

In diesem Fall handelt es sich um eine 47jährige Frau. Der Tumor ist von aussen als ungefähr mannsfaustgross zu schätzen, er befindet sich in der Regio epigastrica etwas links von der Mittellinie und verschwindet plötzlich bei Ausübung eines stärkeren Druckes. Dieses Verhältnis erinnert an die Reposition der Wanderniere, so dass man einen Zusammenhang des Tumors mit der linken Niere annahm. Die Geschwulst wurde punctiert und auf das Verhalten der Punctionsflüssigkeit dann ein Echinokokkussack für wahrscheinlich gehalten. Ebenso wurde ein retroperitonealer Sitz des Tumors angenommen wegen der leichten Reponirfähigkeit und dem zeitweisen Verschwinden. Bei der Operation erscheint die Geschwulst als blaugraue, stark angespannte, vom Ligamentum gastro-colicum bedeckte Cyste. Als Ausgangspunkt ist das Pankreas zu betrachten, indem ein ca. thalergrosses Stück Pankreas bei der Entfernung der Cyste mit exstirpirt werden musste. Die exstirpirte Cystenwand besteht aus dünnem, fibrösem Bindegewebe von ca. $^1/_2$ mm. Dicke. An der Innenfläche zeigen sich reichlich papilläre Wucherungen von Stecknadelkopf- bis Wallnussgrösse, wovon die grössern weit in das Innere der Cyste hineinragen und sehr lose und leicht abziehbar auf ihrer Unterlage sitzen. Diese Wucherungen erweisen sich als vielkammerige Cysten mit zahlreichen Hohlräumen und schleimigem Inhalt. An ihrer Wand erheben sich ebenfalls wieder vereinzelte, solide papilläre Wucherungen. Ferner sind an der Innenwand zahlreiche alte Blutungen sichtbar. Der mit dem Pankreasgewebe in Verbindung stehende Teil der Cystenwand zeigt ein über thalergrosses Stück normalen Pankreasgewebes das sich fächerförmig auf die Cystenwand ausbreitet und allmählich in derselben verschwindet. Die microscopische Untersuchung der Cystenwand zeigt, dass dieselbe aus einem derben Bindegewebe besteht; zwischen den einzelnen Lamellen treten alte Blutungen und vereinzelte mit Epithel ausgekleidete Cystchen hervor. Die Innenfläche der Wand selbst trägt keinen Epithelüberzug, wohl aber die in derselben sitzenden Cystchen, welche regelmässige Hohlräume mit einschichtigem Cylinderepithel aufweisen. Die

papillären Wucherungen zeigen durchaus benignen Charakter. Das der Cystenwand aufgelagerte Pankreasgewebe zeigt vollständig normalen Charakter. Der Tumor, der in seinem Bau den papillären Ovarialkystomen entspricht, wird vom Verfasser als Proliferationscyste bezeichnet.

22. *Fitz.*

Es handelt sich um einen 36jährigen Mann, der operiert wurde an einer Pankreascyste. Der Tumor erweist sich als aus mehreren Kammern bestehend. Die Wand ist ausgekleidet mit Cylinderepithel. An einzelnen Stellen mit papillären Wucherungen gleichfalls mit einem cubischen oder cylindrischen Epithel überzogen. Die Cyste wird vom Verfasser als ein multiloculäres Kystom auf dem Uebergange zum Cystadenocarcinom aufgefasst.

23. *Jaboulay.*

16jähriger Patient. Cystische Geschwulst des Pankreas. Die dicke Cystenwand ist zusammengesetzt aus Epithelzellen der verschiedensten Art. Die zunächst den Hohlräumen gelegenen sind von gleichmässiger Form, dazwischen zahlreiche Hœmorrhagien. Die ausgeprägte Metatypie der Zellen weist darauf hin, dass es sich nicht um eine einfache Cyste, sondern um einen cystischen hœmorrhagischen Teil einer Geschwulst epithelialen Ursprungs handelt.

24. *Lazarus.*

In diesem von Lazarus als Fall XI. bezeichneten Falle handelt es sich um eine an Carcinomatose verstorbene 63jährige Frau. Die Cauda pancreatis ist hühnereigross aufgetrieben, von höckeriger Oberfläche und schliesst zahlreiche bis haselnussgrosse Cysten ein. Sie ist von einer stellenweise 3 mm. dicken Kapsel eingehüllt. Auf der Halbierungsfläche zeigt der Tumor das Bild eines mit klarer Flüssigkeit gefüllten, zierlichen, spongiösen Fachwerkes. Die Hohlräume sind mohnkorn- bis linsengross. Stellenweise ist eine radiäre, rosettenförmige Anordnung der Cystchen zu sehn, welche der cystischen Entartung der terminalen Acini eines Lobulus entspricht Im lienalen Ende der Drüse zeigen sich einzelne, grössere, erbsen- bis haselnussgrosse Cysten, deren Innenwand zahlreiche in das Innere prominierende, leistenförmige Vorsprünge trägt. Der Ductus

pancreaticus ist auf seinem ganzen Wege durchgängig. Der Hauptgang endigt in der obern Wand des cystischen Tumors. Die Wand dieses zuerst erwähnten Tumors besteht aus einem kernarmen, fibrillären Bindegewebe. Das Cystenconglomerat hat infolge seiner Zusammensetzung aus zahlreichen, höchstens linsengrossen Hohlräumen das Aussehen eines spongiösen Gewebes. Diese Hohlräume sind ausgekleidet mit einem teils einschichtigen, teils mehrschichtigen Epithel, das aus grossen cubischen, oder abgeplatteten, einen grossen Kern besitzenden, gut färbbaren Zellen besteht. Stellenweise ist das bindegewebige Septum, das die einzelnen Hohlräume von einander trennt, so dünn, dass die Epithelschichten benachbarter Cysten unmittelbar aneinander zu liegen kommen. Die Wand der Nebencysten zeigt ähnliche Struktur; ihre Innenwand trägt zahlreiche, in das Lumen prominierende, mit vielfach geschichtetem Epithel überkleidete Vorsprünge. Nach dem macroscopischen und microscopischen Befunde hält Lazarus dafür, dass es sich um ein Adenom handle, umgewandelt in ein multiloculäres Kystom.

25. Remy.

Hält auch seinen Fall I für ein Cystadenom; es handelt sich um eine 32jährige Frau. Tumor seit 2 Jahren bestehend. In der Nabelgegend zeigt sich eine Hervorwölbung von etwa Kindskopfgrösse. Der Tumor ist nach allen Seiten verschieblich, von ziemlich harter Consistenz und glatter Oberfläche. Bei der Operation zeigt er sich mit dem Netz adhaerent, an seiner hintern Fläche verwachsen mit einer bandförmigen Masse von läppchenförmigem Bau, jedenfalls dem Pankreas. Die geschlossen exstirpierte Cyste misst 11 : 8 : 10 cm. und enthält etwa 425 cm^3 einer rötlichbraunen Flüssigkeit. Die Cyste ist anscheinend aus dem Körper des Pankreas hervorgegangen. Der Ductus pancreaticus lässt sich vom Darm an 4 cm. weit verfolgen, um an der Innenfläche der Höhle glatt zu endigen. Das Pankreasgewebe ist normal. Der Tumor stellt sich als eine einzige, faustgrosse Höhle dar, an dessen Innenwand man ein ca. $^1/_2$—1 cm. hohes Septum erkennen kann. Wird die Cyste gegen das Licht gehalten, so wechseln durchscheinende mit nicht transparenten Stellen ab, und sind letztere entstanden zu denken, offenbar durch früher vorhandene Septen, die mit Zunahme des Tumors rissen und sich auf die Wand zurückzogen. Eine microscopische Beschreibung liegt nicht vor.

Wir haben diese Fälle näher angeführt, weil sie uns zeigen, dass es von den soliden Adenomen alle Uebergänge durch kleincystische und grosscystische Polykystome, bis zu den enormen Kystomen gibt, bei denen in der Regel eine einzige, sackartige, grosse Cyste dominiert und deren Geschwulstnatur erst bei genauerer Untersuchung der Innenfläche und der Wand festgestellt werden kann.

Wie schon oben angeführt, sind die meisten Autoren sowohl in den Lehrbüchern der pathologischen Anatomie als auch in den speziellen Arbeiten und Monographien über das Pankreas der Ansicht, dass die Retentionscysten viel häufiger sind als die Proliferationscysten. Nach der Ansicht von *Lazarus* handelt es sich jedoch in der überwiegenden Zahl der klinisch zur Beobachtung und Operation kommenden Fälle um echte glanduläre Kystome. Er stellt daher das Cystoma glandulare proliferum in seiner Einteilung der Pankreascysten in der Häufigkeitsscala an die erste Stelle.

Diese Cystadenome des Pankreas stimmen in ihrem microscopischen Bau im wesentlichen mit den proliferierenden Cystengeschwülsten in den Ovarien, Nebennieren, Nieren, Hoden und der Mamma überein. Sie sind nach *Waldeyer also als glanduläre Kystome anzusehen*, bei denen in der Wand eine progressive Neubildung von Drüsenräumen stattfindet, die sich in Cysten mit schleimigem Inhalte umwandeln, sich allmählig vergrössernd und zum Schluss durch Rarefication der Wand mit einander confluiren. Diese Rarefication besteht im Verschwinden des, die Innenwand der cystischen Räume bedeckenden Epithels. Mit dem Verschwinden des Epithels hört auch die Proliferationsfähigkeit auf. Die Ursache dieser Verödung besteht nach Waldeyer in dem Drucke, den der Cysteninhalt auf die Wandung, und speziell zuerst auf ihre epitheliale Auskleidung ausübt, die sich nachdem die Cyste eine gewisse Grösse erreicht hat nicht mehr ausdehnen kann, da zugleich mit der Proliferation der drüsigen Elemente in vielen Fällen auch eine Vermehrung des den Tumor umgebenden Bindegewebes erfolgt, das seine Nachgiebigkeit mit der Zeit verliert.

Je mehr die regressiven und reactiven Vorgänge an dem Cystadenom Platz greifen, um so mehr wird seine wahre Tumornatur verwischt, und die Entscheidung, um was es sich in solchen Fällen tatsächlich handelt, muss erst durch die sorgfältige microscopische Untersuchung erbracht werden.

Was schliesslich den *Sitz* dieser Proliferationsgeschwülste oder Cystadenome anbelangt, so scheint die *Cauda pankreatis die Praedilectionsstelle* dieser Erkrankung zu sein.

Hieher gehören die Fälle: *Garrigues; Zukowsky; Kootz; von Petrykowsky; Zweifel*; *Poncet*; *Mikulicz-Schræder; von Brackel; Lejoine* und *Milanoff; Keitler; Lazarus.*

Total 11 Fälle.

An *2. Stelle* kämen diejenigen Fälle wo die Veränderung *Körper und Schwanz des Pankreas* zusammen betrifft; hier sind zu nennen die Fälle von: *Riedel; Hartmann; Thiroloix* und *du Pasquier; Ludolph I; Zeemann-Oser; Cesaris-Demel.*

Total 6 Fälle.

In *3. Linie* kämen die Fälle in Betracht, wo die Veränderung im *Körper des Pankreas allein* sitzt. Hier sind zu nennen die Fälle: *Heinricius; Baudach; Remy* und *derjenige des Verfassers dieser Arbeit.*

Total 4 Fälle.

Sehr *selten* sind die Fälle, wo die Erkrankung im *caput pancreatis* sitzt: Fall *Bücheler.*

Total 1 Fall.

Ebenso *selten* sind diejenigen, wo die *ganze Drüse* cystisch degeneriert: Fall *Martin.*

Total: 1 Fall.

In den hier nur kurz und unvollständig angeführten Fällen: *Mikulicz-Takayasu*, *Fitz*, *Jaboulay* konnte in der mir zur Verfügung stehenden Litteratur kein Schluss auf den Sitz der Erkrankung gezogen werden, ebenso nicht im Falle *Stark.*

Zum Schlusse bleibt mir noch die angenehme Pflicht, meinem verehrten Lehrer Herrn Prof. Dr. Kaufmann für die gütige Ueberlassung des Materials, und seine freundliche Unterstützung bei der Abfassung dieser Arbeit meinen besten Dank auszusprechen, sowie dem I. Assistenten des pathologischen Institutes Hrn. Dr. Saltikow für seine Ratschläge und Hilfe beim technischen Teil der Arbeit.

Litteraturangaben

nach alphabetischer Reihenfolge der Autoren

---

1. **Bas Arsène:**
   Des Kystes volumineux du pancréas. Thèse de Lyon 1897.

2. **Baudach Johannes:**
   Ueber Angioma myxomatosum des Pankreas. Cylindroma ein Beitrag zur Casuistik der Pankreascysten.
   Inaug.-Diss. Freiburg 1885.

3. **Bérard:**
   Kystes, uniloculaires du pancréas.
   Presse médicale 1900. N° 57. Juli.

4. **Biach:**
   Ueber Carcinom des Pankreas. Wiener medic. Blätter 1883. N° 6.

5. **Boldt:**
   Statistische Uebersicht der Erkrankungen des Pankreas; nach den Beobachtungen der letzten 40 Jahre. Inaug.-Diss. Berlin 1882.

6. **von Brackel:**
   Zur Kenntnis der Pankreascysten. 1 Cystadenom des Pankreas XVI. Fall dieser Art.
   Deutsche Zeitschrift für klinische Chirurgie 1898. Bd. 49, pag. 293—303.

7. **Bücheler:**
   Praepar. von Pankreasanomalien. Deutsche medizinische Wochenschrift 1891, pag. 568.

8. **Cesaris-Demel:**
   Di un adenoma acinoso del Pankreas con pancreatite indurativa d'origine sifilitica.
   Archivio per le scienze mediche, vol. XIX, N° 12.

9. **Cibert (Poncet):**
   Gazette des Hôpitaux 1896, N° 34, pag. 347.

10. **Coombes and Nash:**
A case of pancreatic cyst or effusion into the lesser peritoneal cavity.
The lancet 1901. June 29.

11. **Delagenière:**
Des Kystes glandulaires du pancréas.
Bulletins et mémoirs de la Société de chirurgie de Paris. 1900, N° 8, séance 28 février.

12. **Dieckhoff:**
Beiträge zur pathologischen Anatomie des Pankreas. Leipzig 1896. Festschrift für Tierfelder.

13. **Doran Alban:**
A case of pancreatic cyst treated by incision and drainage with comments.
British medical Journal 1897, pag. 1779. Dec. 18.

14. **Ehrlich:**
Ein Beitrag zur Casuistik der Pankreasgeschwülste,
Münchner Medizinische Wochenschrift 1903, pag. 368, N° 9.

15. **Fitz Th. H.:**
Multilocular Cystoma of the Pancreas.
Americ. Journal of med. sc. Aug. 1900.

16. **Friedreich:**
Pankreaskrankheiten. Handbuch der spec. Pathologie und Therapie v. Ziemssen. 1875, Bd. VIII, pag. 259.

17. **Garrigues H. J.:**
The anatomy of the pancreas.
The New-York med. Rec. 1882. March. pag. 286.

18. **Ghiulamilo:**
Ein Fall von Kystoma serosum pancreatis.
Spitalal. N° 5, pag. 108.

19. **Greisch:**
Ueber einen Fall von Pankreascyste.
Inaug.-Diss. Kiel 1900.

20. **Gussenbauer:**
Langenbecks Archiv für klinische Chirurgie, Bd. 29, pag. 355.

21. **Gravemann P.:**
Ein Beitrag zur Lehre von den Pankreascysten.
Inaug.-Diss. Kiel 1902.

22. **Hale White:**
Diseases of the pancreas. Sonderabdruck aus:
Guy's hospital Reports 1900, L. IV, p. 17.

23. **Hartmann:**
Kystes du Pancréas.
Congrés de Chirurgie française, session 1891.

24. **Hildebrand:**
Chirurgische Jahresberichte.

25. **Heinricius:**
Ueber die Cysten und Pseudocysten des Pankreas und über ihre chirurgische Behandlung.
Archiv für klinische Chirurgie 1897, Bd. 54.

26. **Jaboulay:**
Kyste du pancréas.
Société de chirurgie de Lyon 1901, Juli 18.

27. **Kaufmann:**
Lehrbuch der speciellen pathologischen Anatomie 1896, pag. 454. Geschwülste und Cysten des Pankreas.

28. **Keitler:**
Zur Casuistik der Pankreascysten.
Wiener klinische Wochenschrift 1899, pag. 764.

29. **Klebs:**
Handbuch der pathologischen Anatomie 1870, Bd. 2, pag. 533.

30. **Koch:**
Hæmorrhagische Pankreascyste.
Münchner mediz. Wochenschrift 1901, N° 33.

31. **Kootz** (Ahlfeld):
Operation einer Pankreascyste.
Inaug.-Diss. Marburg 1886.

32. **Körte:**
Die chirurgischen Krankheiten und die Verletzungen des Pankreas.
Deutsche Chirurgie: herausgegeben von E. v. Bergmann und P. v. Bruns, Lieferung 45 d. 1898.

33. **Krönlein:**
Klinische und topographisch-anatomische Beiträge zur Chirurgie des Pankreas.
Centralblatt für Chirurgie 1895. N° 52.
Beiträge zur klinischen Chirurgie, Bd. XIV, Heft 3.

34. **Küster:**
Zur Diagnose und Therapie der Pankreascysten.
Deutsche mediz. Wochenschrift 1887. N° 10 und 11.

35. **Lazarus** (Wien):
Zur Pathogenese der Pankreascysten.
Sonderabdruck aus der Zeitschrift für Heilkunde Bd. XXII, Heft 6.

36. **Le Dentu:**
Bulletins de la Société anatomique 1865 (Bœkel).

37. **Lejoine et Milanoff:**
Kystes du pancréas.
Bulletins et mémoires de la Société anatomique de Paris 1900, pag. 406.

38. **Ludolph (Ribbert):**
Ueber operativ behandelte Pankreascysten.
Inaug.-Diss. Bonn 1890.

39. **Mangin:**
Traitement chirurgical des tumeurs solides du Pankréas.
Thèse de Bordeaux 1898.

40. **Martin:**
Ein Fall von Pankreascyste. Virchow-Archiv. Bd. 120, pag. 230.

41. **Monin:**
Kyste du pancréas, grossesse avec malformation foetale. Rupture spontanée dans l'intestin. Guérison.
Lyon médicale 1901, N° 37.

42. **Moynihan:**
Pancreatic Cysts.
The medic. Chronicle 1902, I.

43. **Oser:**
Die Erkrankungen des Pankreas. Spezielle Pathologie und Therapie, herausgeg. von Prof. Dr. H. Nothnagel, XVIII. Band, II. Teil.

44. **von Petrykowski:**
Ueber Kystome und Cystadenome des Pankreas.
Würzburg 1889.

45. **Posselt:**
Ein Fall von chronischer indurativer Pankreatitis mit cystöser Entartung (multiple Cysten des Pankreas).
Prager mediz. Wochenschrift 1900, N° 12.

46. **Rasumowski:**
Apoplexia pancreatis. Archiv für klinische Chirurgie LIX 3, 1899, pag. 565.

47. **Remy:**
Beiträge zur Kenntnis der Pankreascysten.
Inaug.-Diss. Göttingen 1901.

48. **Richardson and Mumford:**
Boston med. Journal, Vol. CXXVI N° 4.

49. **Riedel:**
Pankreascyste.
Langenbecks Archiv für Chirurgie, 1885, pag. 994.

50. **Riegner:**
Zur Diagnose und Operation der Pankreascysten.
Berliner klinische Wochenschrift, 1890. N° 42, pag. 960.

51. **Rhode:**
Zur Pathologie des Pankreas.
Inaug.-Diss. Kiel 1890.

52. **Roux:**
Etude anatomo-pathologique et clinique, du cancer et des Kystes du pancréas.
Thèse. Paris 1891.

53. **Rosenthal:**
Zur operativen Behandlung der Pankreasgeschwülste.
Inaug-Diss. Berlin 1891.

54. **Russow:**
Cyste der Bauchspeicheldrüse.
Jahrbuch für Kinderheilkunde LIII 1901, pag. 345.

55. **Sarwey:**
Ein Fall von retroperitonealer Chyluscyste.
Centralblatt für Gynaecologie 1898, N° 16.

56. **Schroeder:**
Beiträge zur Diagnose und Therapie der Pankreascysten.
Inaug.-Diss. Breslau 1892.

57. **Seefisch:**
Mitteilung über Pankreascysten.
Deutsche Zeitschrift für Chirurgie, Bd. LIX, pag. 153.

58. **Segré:**
Studio clinico dei tumori del pancreas.
Annal. univ. di med. e chirurg. 1888, pag. 3.

59. **Senn:**
Die Chirurgie des Pankreas gestützt auf Versuche und klinische Beobachtungen.
Volkmann's Sammlung klinischer Vorträge 1888, N° 313—314.

60. **Stark:**
2 Fälle cystischer Pankreasgeschwülste.
Beiträge zur klinischen Chirurgie, Bd. XXIX, Heft 3.

61. **Stieda:**
Eine Pankreascyste.
Separatabdruck im Centralblatt für allgemeine Pathologie und pathologische Anatomie, Ziegler, Bd. IV, 1893.

62. **v. Subotic:**
Beitrag zur Kenntnis der hæmorrhagischen Pankreascysten.
Deutsche Zeitschrift für Chirurgie, Bd. LIX, pag. 197.

63. **Tilger:**
Beitrag zur pathologischen Anatomie und Aetiologie der Pankreascysten.
Virchow-Archiv, Bd. 137, 1894, pag. 348.

64. **Tilton P. T.** (New-York):
The operative Treatement of diseases of the pancreas.
Annals of surgery, 1902, Juli.

65. **Thiroloix et Ch. Du Pasquier:**
Pancréas Kystique.
Bulletins et mémoires de la Société anatomique de Paris. 1892 Avril, pag. 310.

66. **Tricomi:**
Contributio clinico alla chirurgia del Pankreas.
Riforma med. 1898, N° 37.

67. **Virchow:**
Ueber Ranula pancreatica.
Berliner klinische Wochenschrift, 1887, pag. 248.

68. **Virchow:**
Geschwülste, Bd. I, pag. 276.

69. **Zeemann und Oser:**
bei Salzer.
Zeitschrift für Heilkunde, Bd. VII, 1886, pag. 19.

70. **Zweifel:**
Exstirpation einer Pankreascyste.
Centralblatt für Gynæcologie, 1894, pag. 641.

Fig. 1.

Fig. 2.

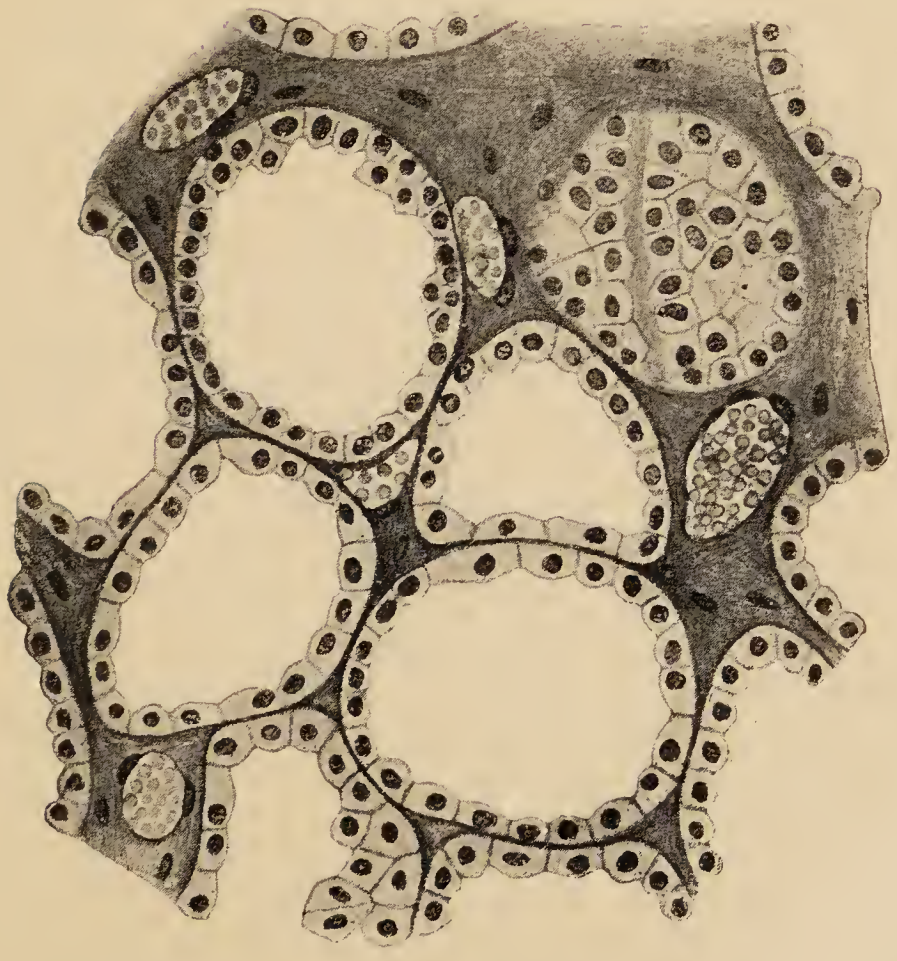

Fig. 3.